DES VARIÉTÉS RARES

DE LA

HERNIE INGUINALE

PARIS. — IMP. V. GOUPY ET JOURDAN, RUE DE RENNES, 71.

PUBLICATIONS DU *PROGRÈS MÉDICAL*

DES VARIÉTÉS RARES

DE LA

HERNIE INGUINALE

THÈSE

PRÉSENTÉE AU CONCOURS POUR L'AGRÉGATION

(Section de Chirurgie et d'Accouchements)

PAR

H. DURET

Chirurgien des hôpitaux, Membre de la Société de Biologie
et de la Société Anatomique, etc.

ROYAL COLLEGE OF SURGEONS OF ENGLAND LIBRARY

PARIS

AUX BUREAUX DU
PROGRÈS MÉDICAL
6, rue des Écoles, 6.

A. DELAHAYE & E. LECROSNIER
ÉDITEURS
Place de l'École de Médecine.

1883

TABLE DES MATIÈRES

INTRODUCTION 1
PLAN ET DIVISIONS 3
PREMIÈRE PARTIE.—Variétés dans la hernie inguinale commune . . . . . .
CHAPITRE I. — Variétés par le lieu d'irruption . . . 7
A. — Hernie inguinale directe 8
B. — Hernie inguinale oblique interne 13
C. — Hernies par éraillure ou hernies para-inguinales 16
CHAPITRE II. - Variétés selon l'organe contenu . . 24
A. — Hernies du cœcum et du côlon 24
B. — Hernies de la vessie (cystocèle inguinale) . 31
C. — Hernies de l'ovaire 50
CHAPITRE III. — Variétés rares par certaines anomalies du sac et de son collet. 61
DEUXIÈME PARTIE. — Variétés dans les hernies congénitales. 65
CHAPITRE I. — Considérations générales. Pathogénie. 65
CHAPITRE II. — Hernie inguino-propéritonéale . . . 75
CHAPITRE III. — Hernie inguino-interstitielle . . . 99
CHAPITRE IV. — Hernies inguinales avec anomalies testiculaires 133
CHAPITRE V. — Hernie funiculo-testiculaire 148
CHAPITRE VI. — Hernie enkystée de la vaginale . . 161
SYNTHÈSE. CONCLUSIONS. 181

PARIS. — IMP. V. GOUPY ET JOURDAN, RUE DE RENNES, 71.

INTRODUCTION

L'étude des hernies occupe une grande place dans la pathologie chirurgicale ; il n'est guère de génération, où, depuis deux siècles, elle n'ait tenté l'esprit investigateur de quelques-uns, curieux de savoir et désireux de mieux faire.

Dès le siècle dernier sont publiés des ouvrages spéciaux, où l'on voit inscrits les noms de Franco, Lequin, Arnaud, Garengeot, Richter, Ledran, Hesselbach, J. L. Petit, etc. Au commencement de celui-ci, Scarpa édite son admirable *Traité*, qui, par la précision des détails anatomiques et la netteté des descriptions n'a pas été dépassé ; — A. Cooper, avec le génie pratique de la race anglaise, commente, dans son livre, une riche série de faits dont les déductions font l'instruction des praticiens des âges suivants. — Puis Lawrence, Cloquet, Gerdy, Broca, Demeaux, Kingdon, Wood, Röser se livrent à l'examen minutieux des détails anatomiques. — Déjà Dupuytren, Roux, Pelletan, avaient consacré à ces études de remarquables leçons cliniques. Presque de nos jours, Malgaigne, par des recherches statistiques et une bonne description des bandages, ajoute à ces travaux des connaissances indispensables. — Enfin, nous possédons les Leçons cliniques de M. Gosselin,

où la clarté des descriptions et la netteté des indications n'ont pas perdu de leur valeur, malgré les recherches contemporaines.

Ces recherches suivent *trois routes* différentes : on jette un peu de lumière sur l'anatomie pathologique, le mécanisme et la pathogénie de l'étranglement ; — les progrès de la chirurgie antiseptique modifient, dans un sens heureux, les résultats de l'intervention chirurgicale et permettent une telle hardiesse, que la cure radicale des hernies, tant désirée et recherchée par les chirurgiens du siècle dernier, semble être de nouveau tentée avec succès ; — enfin, peu à peu, se complète cette partie de la pathologie, par des études nouvelles, sur des variétés de hernies peu connues ou incomplètement décrites par les auteurs du commencement du siècle.

C'est à ce dernier ordre de recherches qu'appartient notre travail. — Il aura surtout pour but, nous l'espérons, de montrer quelles perturbations apportent dans la constitution des hernies inguinales les *troubles de migration* de la glande séminale, ou l'*oblitération imparfaite* du canal péritonéo-vaginal. — On y trouvera la première description didactique de la hernie enkystée de la vaginale, signalée jadis par A. Cooper.

PLAN. — DIVISIONS

Les viscères, qui font issue de la cavité abdominale dans la région inguinale, suivent ordinairement la voie, déjà parcourue par le testicule, dans sa migration vers le scrotum. Tantôt, à travers les éléments cellulleux du cordon, ils repoussent devant eux la séreuse péritonéale et s'en constituent une enveloppe; tantôt, ils entrent dans un canal séreux plus ou moins complet, formé par le conduit péritonéo-vaginal, dont l'oblitération est restée inachevée ou ne s'est pas produite. Cette circonstance anatomique a permis de créer deux *types* principaux de hernies inguinales: la *hernie inguinale commune* et la *hernie inguinale congénitale* — A côté de ces deux *entités cliniques*, aujourd'hui suffisamment établies par les observations, existent des hernies, qui, par leurs dispositions anatomiques ou par leur évolution, offrent des différences importantes à connaître pour la pratique chirurgicale; c'est ce qu'on peut appeler: les *variétés rares de la hernie inguinale.*

Nous les diviserons en *deux groupes* principaux, correspondant aux deux types classiques que nous venons de mentionner.

Dans les formes *herniaires communes*, serviront à caractériser les variétés, certaines irrégularités de leur point d'irruption à travers les parois abdominales, ou la présence, dans le sac, de viscères qui ne s'y rencontrent qu'exceptionnellement (tels que le cœcum, la vessie, l'ovaire, etc.), ou enfin certaines anomalies du sac et de son collet. — Notre description de ces différentes hernies sera

suffisamment claire, mais pourtant succincte ; car il importe seulement que le chirurgien soit prévenu, et sache reconnaître l'exception, si elle se présente ; les modifications opératoires sont d'importance secondaire.

Au contraire, se recommandent à toute notre attention, les variétés rares *d'origine congénitale*. Elles sont d'un diagnostic souvent difficile, parfois obscur pour le clinicien ; fréquemment, elles sont le siège de graves accidents, contre lesquels l'intervention est toujours périlleuse ; elles n'ont pas encore été l'objet d'une description classique.

Nous nous proposons d'étudier, dans le second groupe, les tumeurs désignées sous les noms : de hernies propéritonéales, — de hernies interstitielles, — de hernies enkystées de la vaginale, — de hernies compliquées d'ectopie testiculaire, — et enfin, une variété particulière de hernie congénitale, sur laquelle M. Trélat appelait, tout récemment, l'attention des membres de la Société de chirurgie.

Les hernies, qui s'étranglent *dans le scrotum* par torsion ou volvulus, sous une bride, sous une adhérence ou un enroulement épiploïque, ou à travers une déchirure mésentérique, ne sauraient s'étudier sous la dénomination de variétés pathologiques ; ce sont des complications ou des accidents, qui peuvent survenir dans tout sac herniaire, en quelque région de l'abdomen qu'il subisse son évolution. — Il en sera cependant question, dans ce travail, incidemment.

PREMIÈRE PARTIE

Variétés dans la hernie inguinale commune.

La hernie inguinale, la plus fréquente, sort de l'abdomen par l'orifice inguinal profond, et parcourt le canal, qui lui fait suite, dans toute sa longueur ; elle apparaît alors à l'orifice externe ou superficiel, s'étale un peu obliquement sous la peau, progresse vers la racine des bourses qu'elle distend, et descend enfin dans le fond du scrotum, au-dessus du testicule. Tels sont les stades successifs de son évolution ; on les a dénommés, pointe de hernie, bubonocèle, oschéocèle, etc.. La direction du canal inguinal étant oblique de dehors en dedans, la hernie qui le distend a la même disposition, et peut être appelée : *hernie oblique externe.*

Les variétés, qu'on observe dans les hernies inguinales communes, sont fort rares, car les intestins suivent plus volontiers la voie qui leur est tracée, le canal oblique drainé dans la paroi abdominale. Cependant, il existe des points faibles, des lieux de moindre résistance dans les parois de ce canal ou autour de lui ; ils peuvent être enfoncés par l'anse intestinale chassée par l'effort. Les rapports si connus du collet du sac avec les fossettes inguinales, avec l'artère épigastrique, sont modifiés ; l'évolution même de la tumeur diffère un peu, et, bien

qu'il s'agisse de faits rarement observés, il y a quelque intérêt à les connaître ce sont les varietés par le *lieu d'irruption*.—Les tumeurs inguinales herniaires peuvent enfin présenter des modifications importantes dans leur *contenu*. — Elles offrent des irrégularités dans la constitution du *sac et de son collet*.—Etudions successivement ces trois ordres de faits.

CHAPITRE I

Variétés par le lieu d'irruption.

Les lieux de moindre résistance des parois du canal inguinal correspondent aux *fossettes péritonéales,* sur lesquelles Velpeau a, le premier, appelé l'attention dans son Anatomie chirugicale. La hernie qui sort par la fossette *la plus externe* et suit le trajet du cordon, est la *hernie inguinale oblique externe*, dont nous venons de parler; le collet du sac laisse l'artère épigastrique *en dedans* de lui.—La *fosette moyenne* est comprise entre l'artère épigastrique et le cordon de l'artère ombilicale. Elle correspond exactement à l'anneau du grand oblique, de telle sorte que la paroi abdominale n'est constituée en ce point que par le péritoine et la faible lame du fascia transversalis : la hernie qui s'y produit est *directe.* — La *troisième fossette* ou *fossette vésico-pubienne* peut enfin donner issue, ainsi que Velpeau l'a signalé le premier, à une anse intestinale, formant ainsi une hernie dite *oblique interne.*

Enfin l'anse intestinale, ayant pénétré primitivement dans le canal au niveau d'une des fossettes que nous venons de mentionner, ne le parcourt pas toujours dans toute son étendue, mais s'échappe à travers les bandelettes fibreuses de l'aponévrose du grand oblique, soit au-dessus, soit au-dessous de l'orifice externe du canal; nous décrirons ainsi : des *hernies par éraillure.*

A. — Hernie inguinale directe.

La hernie inguinale directe est fort rare. Elle a été observée par Hesselbach (1). Scarpa, l'appelant inguinale interne, dit qu'en général elle est peu développée, qu'elle présente une *rondeur* particulière, qu'elle soulève d'une manière bien évidente le pilier supérieur de l'anneau. « Elle ne détermine pas, ajoute-t-il, comme l'externe une élévation cylindrique dans le pli de l'aine. » (2) A. Cooper consacre un chapitre de son livre à la description de cette tumeur: il en relate six observations (3). Cette hernie mérite en réalité le nom de *directe :* car, elle traverse perpendiculairement, la paroi de la fossette péritonéale moyenne, vers l'anneau externe du grand oblique, *soulevant* le pilier interne.—De volume moyen, c'est une tumeur ayant la grosseur d'une petite pomme, implantée *en champignon* sur la paroi. — Très petite, c'est une simple nodosité, un pincement intestinal. — Plus grosse, elle n'a aucune tendance à descendre dans les bourses ; elle forme un gâteau ovoïde, qui, croisant obliquement l'origine du cordon, se développe plutôt vers la racine de la cuisse, ainsi que le représente Schmidt, dans une figure de l'ouvrage de Pitha et Billroth (4). La raison anatomique de la forme de cette tumeur se trouve, dans ce qu'elle n'occupe pas la gaine celluleuse du cordon, comme la hernie oblique externe ; dès

---

(1) *Anatomisch. Chir. Abhandlung uber der ursprung der Leistenbrüche.* Wurtzbourg, 1806.

(2) Scarpa. — *Traité pratique des hernies.* p. 71. Paris, 1824. La première planche de son Atlas figure cette hernie.

(3) A. Cooper. — *Œuvre chir.* Trad. franç., p. 279. Paris, 1837.

(4) Pitha et Bilroth. — *Handbuch der Allg. und Spec. Chir. Unterleibsbruche von Schmidt.* T. VIII. 3. p. 281.

qu'elle a vaincu la résistance aponévrotique, elle s'étale dans le tissu cellulaire sous-cutané. Lorsqu'elle s'étrangle, il convient de débrider directement *en haut* et non en dehors ; le collet du sac laisse en effet en dehors de lui l'artère épigastrique ; le canal déférent est repoussé en arrière.

Nous avons trouvé, dans nos recherches, plusieurs observations récentes de cette hernie exceptionnelle. Nous mentionnerons en particulier celles de Laugier, de Goyrand et de MM. Trélat et Duguet (1).

Dans toutes ces observations, les tumeurs s'étaient produites à la suite d'un effort violent ; elles avaient le volume d'un marron ou d'une petite noix ; l'orifice externe du canal inguinal était libre en partie. Dans le cas de M. Trélat, la hernie existait des deux côtés, avec des caractères semblables. La kélotomie fut pratiquée. On eut de la peine à découvrir le sac, masqué par plusieurs couches d'une graisse molle et lobulée ; il contenait des pus et des gaz ; et, quoique l'opération eût été faite de bonne heure, l'intestin était perforé. A l'autopsie, on reconnut que : « les deux fossettes inguinales moyennes, comprises entre l'artère épigastrique et l'artère ombilicale, étaient occupées par deux sacs à collet assez large pour admettre l'extrémité du doigt. »

---

(1) Laugier. — *Gaz. des hôpitaux*, 1851, p. 241.
Goyrand. — *Cliniq. chirurg.*, 1872, p. 379.
Trélat et Duguet. — *Bull. Soc. anat.*, 1863.

Observation I.

Hernies inguinales directes peu volumineuses. — Signes d'étranglement du côté droit à la suite d'un léger effort. — Opération. — Mort rapide par rupture intestinale et péritonite généralisée; par M. Duguet, interne des hôpitaux. (*Bulletins de la Société anatomique,* 1863.)

Le nommé B..., domestique, âgé de 60 ans et jusque-là d'une santé excellente, se trouvait à l'Hippodrome, le 1er mai, vers une heure de l'après-midi, lorsqu'en passant par-dessus une barrière, il se sentit piqué à l'aine droite, et ne put aller plus loin. Alors se manifestèrent subitement des douleurs de ventre très violentes, accompagnées de vomissements verdâtres, sans évacuations par le fondement. Un médecin qui fut appelé, aperçut dans l'aine droite, une tumeur herniaire douloureuse, et fit des tentatives de réduction. La nuit se passa sans sommeil, et les vomissements continuèrent. Le malade fut conduit le lendemain, vers cinq heures du soir, à l'hôpital Saint-Louis.

Là, on constata dans les deux aines, au niveau de l'orifice extérieur du canal inguinal, deux tumeurs herniaires, qui n'avaient jamais rendu nécessaire l'application d'un bandage, et dont l'existence n'avait pas été constatée avant cet accident.

Des deux côtés, la tuméfaction était molle et non douloureuse; mais, à droite et plus profondément, on sentait une grosseur ayant à peu près la forme d'un marron, un peu rénitente et sensible à la pression. L'orifice extérieur du trajet inguinal était assez grand, pour que le doigt pût facilement pénétrer, et on ne trouvait pas nettement d'anse intestinale engagée dans ce conduit. Matité absolue. De nouvelles tentatives de réduction sont faites sans plus de succès que les premières. D'autre part, l'état général n'était pas en rapport avec cet état local: on trouvait le faciès agité, les yeux un peu caves, une transpiration abondante répandue sur tout le corps, un ventre ballonné et très douloureux, mat en bas, sonore en haut, des vomissements verdâtres, une constipation absolue, un pouls faible et fréquent, une respiration gênée et anxieuse. En présence de

ces signes certains de péritonite, on pouvait conserver encore l'espoir de trouver une anse intestinale, pincée dans la tumeur herniaire. M. Trélat tenta l'opération. Lorsqu'on eut incisé la peau suivant le trajet inguinal, on tomba sur une masse graisseuse et mamelonnée, recouverte par le facia sous-cutané, formant une première couche suivie d'une seconde encore plus mamelonnée. On dissocia les lobes et lobules composés de graisse pure, et remplissant toute la plaie dans une étendue de 6 centimètres environ. Au centre cependant, on trouvait un corps particulier, mollasse, comme membraneux, animé d'un mouvement alternatif d'affaissement et de réplétion en rapport avec les mouvements respiratoires. L'ouverture fut agrandie par sa partie supérieure, et on put enlever une grande partie de la graisse et introduire le doigt par l'orifice extérieur, en déprimant le corps dont nous avons parlé. La tumeur membraneuse, du volume d'une petite noix, fut dépouillée complètement de la graisse qui l'enveloppait. On enleva deux ou trois trois toiles celluleuses très minces, et on arriva sur une surface marbrée et rougeâtre. Le peu d'épaisseur de la couche qu'on sentait sous les doigts et l'absence de sac véritable, trouvé jusqu'ici, dans l'opération, firent croire qu'on avait découvert le sac herniaire. L'ouverture fut pratiquée, et il s'échappa aussitôt un flot de sérosité purulente, jaune verdâtre et mêlée de gaz, qui s'élança en jet, puis en nappe, avec plus de force dans l'expiration que dans l'inspiration. On put alors s'assurer qu'on avait ouvert un sac herniaire. Le doigt arriva cette fois dans l'abdomen et toucha une anse intestinale libre. La présence de gaz, sortant par la plaie, en même temps que le liquide, indiquait suffisamment une perforation intestinale avec péritonite. On fit deux points de suture, en laissant d'ailleurs toutes les parties en place. A 2 heures du matin, 4 heures après l'opération, le malade expirait.

Autopsie faite 30 heures après la mort. — On constata tous les signes d'une péritonite généralisée; aux deux faces de l'épiploon existaient des adhérences multiples; les intestins sous-jacents ballonnés formaient un paquet difficile à isoler, dont toutes les anses étaient rattachées l'une à l'autre. De tous côtés, en effet, on apercevait des exsudats fibrino-purulents, amassés surtout dans le petit bassin, mais disséminés jusque sur la paroi inférieure du diaphragme. Une véritable couche fibrineuse

couvrait toute la surface du paquet intestinal, à sa face antérieure ; et on ne pénétrait qu'après l'avoir rompue entre deux anses voisines, de sorte que toutes les surfaces intestinales, en rapport avec la paroi abdominale antérieure, étaient parfaitement dessinées par l'exsudat. Partout l'intestin était très rouge; mais on trouvait, du côté droit, les altérations arrivées à un degré d'évolution plus avancé. Là, vers le centre de la région iléo-inguinale, existait une tache d'un vert noirâtre, de la largeur d'une pièce de 20 centimes, entourée de fausses membranes épaisses. Une pression légère faisait sourdre en cet endroit les matières intestinales. Sur la paroi abdominale, on trouvait également, aux points correspondants, une rougeur et des fausses membranes beaucoup plus marquées que partout ailleurs. Cette perforation siégeait sur la face libre de l'intestin grêle, à deux pieds envion de la valvule de Bauhin. D'une forme ovalaire, elle avait un diamètre d'un centimètre dans le sens des fibres longitudinales, et de 4 à 5 millimètres dans le sens des fibres circulaires. Du côté externe, comme du côté interne, les bords étaient nets, un peu boursoufflés, et la paroi intestinale, circonscrivant l'ouverture, n'offrait aucune altération qu'une rougeur diffuse, comme ecchymotique. Les valvules conniventes étaient, pour ainsi dire, coupées au niveau de la perforation. Dans toute l'étendue de l'intestin, qui fut examiné avec soin, on ne trouva ni corps étranger, ni lésions tuberculeuses ou typhiques. Les follicules et les plaques de Peyer avaient leur aspect normal. — Viscères sains.

L'examen des régions inguinales fit constater quelques particularités assez curieuses. Les deux fossettes inguinales moyennes, comprises entre l'artère épigastrique et l'artère ombilicale, étaient occupées par deux sacs à collet assez lâche, pour laisser passer l'index, et conduisant à droite dans le sac ouvert pendant l'opération, à gauche dans un sac fermé du même volume. De nombreuses pseudo-membranes couvraient le collet et le sac du côté droit, tandis qu'à gauche elles faisaient presque complètement défaut.

Cette observation est un remarquable exemple de hernies *inguinales directes*, telles qu'elles se présentent ordinairement à l'observation clinique. Nous ne

savons quel aspect offriraient ces tumeurs si elles devenaient valumineuses ; tous les cas que nous avons pu rencontrer étaient relatifs à des hernies de petite grosseur. Il est probable, d'ailleurs, que la résistance du fascia fibreux, à travers une éraillure duquel elles font irruption, s'oppose à leur évolution ultérieure. Sous l'influence du moindre effort, elles *s'étranglent d'emblée*.

B. — Hernie inguinale oblique interne.

La hernie oblique interne diffère de la précédente. Elle s'effectue par la fossette péritonéale qui se voit entre le bord externe du muscle droit et le cordon de l'artère ombilicale (*fossette inguinale interne*, *fossette vésico-pubienne*). Le collet du sac qui la contient est très éloigné de l'artère épigastrique. Elle sort à travers une éraillure du fascia transversalis, et elle apparaît *au-dessus* de l'anneau du grand oblique. La tumeur qu'elle forme est aplatie, à peine visible à l'extérieur, car elle reste longtemps interstitielle et recouverte par l'aponévrose du grand oblique. — A. Cooper, Morton, Goyrand, et plus récemment English et Lemaistre, ont relaté des exemples de cette hernie (1).

Mais la première description un peu complète appartient à Velpeau, en 1837. Nous résumons ici son observation (2).

---

(1) A. Cooper, *loc. cit.* — Morton, *The surg. anat. of inguinal hernia.* 1841, p. 258. — English. *Wiener Med. Jahrbuch.* 1869. Bd. XVIII.

(2) Velpeau. — *Mém.* In *Ann. de la Chir. française et étrangère*, T. I, p. 257.

Observation II (Résumée).

Hernie oblique interne chez une femme. — Étranglement. — Opération — Mort. — Autopsie; par Velpeau.

N..., 63 ans, garde-malade. Bonne constitution. Depuis deux ans, à la suite d'un effort ou d'accès de toux, il se formait une tumeur dans la région inguinale droite; de légères coliques se manifestaient alors, quelquefois immédiatement après l'apparition de la tumeur; mais, au bout de quelques instants, tout disparaissait. Pas de bandage. Après un effort un peu violent, des coliques, des vomissements et des phénomènes d'étranglement se manifestèrent et durèrent deux jours. — A l'examen, Velpeau constate dans la région de l'aine du côté droit, *au-dessus* du ligament de Fallope, qu'il existe une tuméfaction, que l'œil distingue à peine à cause de l'embonpoint de la malade, mais que le toucher constate sans difficulté. Il trouve, en effet, sur ce point, une grosseur du volume d'un œuf de poule environ, mal circonscrite. Elle est d'une consistance difficile à préciser. En la comprimant, elle échappe pour ainsi dire sous le doigt, et l'exploration cause à la malade des douleurs très vives. Le taxis reste infructueux. On pratique la kélotomie. Incision de 9 à 10 centimètres dans le sens du plus grand diamètre de la tumeur, parallèle au ligament de Fallope. On coupe l'aponévrose du grand oblique sur la sonde cannelée. Aussitôt la tumeur s'échappe par les lèvres de la plaie. Ouverture du sac. Il contient une anse intestinale brune, rénittente. On débride en haut dans une étendue de six lignes. Une masse épiploïque adhérait au collet. — Mort, 48 heures après l'opération.

Autopsie. — Signes de péritonite assez accusés. Le siège exact du lieu d'irruption de la hernie se trouve précisé par les dimensions suivantes. La distance de la symphyse du pubis au bord interne du collet du sac est de 3 centimètres et demi. La distance du bord externe du collet du sac à l'artère épigastrique est de 2 centimètres. La distance de l'artère épigastrique à l'artère ombilical est de 1 centimètre et demi. La distance du collet du sac à l'anneau inguinal interne ou iliaque est de 2 centimètres et demi. L'ouverture iliaque du canal inguinal

était tout à fait libre, et fort éloignée de la hernie. L'artère épigastrique faisait une saillie très marquée sous le péritoine; il en était de même de l'artère ombilicale. Entre cette dernière et le bord externe du muscle droit, au-dessus et au niveau du ligament de Gimbernat, on voyait l'ouverture à travers laquelle la hernie s'était produite. On reconnaissait manifestement que le grand axe de la hernie était dirigé obliquement de *dedans en dehors* et d'arrière en avant. La tumeur n'avait aucune tendance à se porter du côté de l'anneau externe; elle se dirigeait au contraire du côté de la fosse iliaque. En soulevant le sac, on retrouvait tous les éléments du canal inguinal. Le fascia transversalis soutenait la hernie en arrière; le ligament de Fallope en bas; le bord inférieur des muscles obliques et transverses en haut.

D'après la description de Velpeau, on reconnaîtrait la hernie oblique interne à son siège inmédiatement au-dessus de l'anneau du grand oblique, près du bord externe du muscle droit. Elle formerait une tumeur aplatie et mal limitée, tant qu'elle reste interstitielle et maintenue par l'aponévrose du grand oblique. Bien que la hernie inguinale interne ait son axe dirigé en dehors, aucune observation ne nous permet de supposer qu'elle puisse gagner l'anneau inguinal, et faire issue au dehors par cette ouverture.

L'observation suivante, empruntée à M. Verneuil et publiée par Lemaistre, présente assez d'analogie avec celle de Velpeau. Elle sera parcourue avec intérêt. Il y est dit nettement que la tumeur est située « entre la symphyse et l'orifice externe du canal inguinal, et *qu'elle envahit le mont de Vénus.* »

Observation III.

Hernie inguinale oblique interne. — Étranglement. — Mort. — Autopsie; par M. Lemaistre, interne des hôpitaux. (*Soc. anat.*, 1873, p. 719).

Un homme d'une quarantaine d'années, musicien de profession, vient à la consultation de la Pitié le samedi 25 novembre 1873, pour une tumeur de l'aine du côté droit. Il raconte que cette tumeur date de trois jours, et qu'il n'y en avait pas auparavant. Elle est survenue après une indigestion, et ne s'est pas modifiée depuis son apparition. Le malade n'est pas allé à la selle, et il a eu des nausées et des vomissements. On pense *a priori* qu'il s'agit d'une hernie étranglée. L'état général est assez bon; le malade est venu à pied.—A l'examen, on trouve une tumeur du volume d'un œuf de pigeon, dure, globuleuse, sans adhérences aux parties profondes, peu douloureuse à la pression, mate à la percussion, et ne donnant aucune sensation si l'on fait tousser le malade. Elle est située à la partie interne d'une ligne allant de l'épine iliaque antérieure et supérieure à la symphise du pubis, ou pour mieux dire *entre la symphise et l'orifice externe du canal inguinal.* Le canal semble libre, on n'y trouve pas le pédicule de la hernie. Celui-ci est trop en haut et trop en dedans pour être une hernie crurale.

D'autre part, on trouve de l'autre côté une tumeur ayant la même situation, la même forme, la même consistance, plus petite, complètement mobile sur la peau et sur les parties profondes. Aussi, comme les testicules sont dans les bourses, comme le canal inguinal est libre, comme on ne sent pas le pédicule de la tumeur du côté droit, on pense que les deux tumeurs sont de même nature, des *ganglions lymphatiques* engorgés, et que celui du côté droit s'est enflammé. Néanmoins, comme il reste encore quelques doutes sur l'exactitude du diagnostic, on recommande au malade de venir se faire examiner dans la salle le lundi suivant.

Il ne revient que le mercredi suivant; il entre salle Saint-Louis, n° 54 (service de M. Verneuil). Le jeudi, à l'examen, on trouve une tuméfaction de la région où était la tumeur. Elle a

triplé de volume et a envahi le mont de Vénus. Elle touche la ligne médiane, et ressemble de plus en plus à un phlegmon. L'état général n'est pas mauvais; le malade ne souffre pas. Il n'est pas allé à la selle, et il n'a eu que des nausées sans vomissements depuis quatre jours. Mais, comme à la percussion, on trouve de la sonorité, et du gargouillement à la palpation, on n'hésite pas à admettre la présence de gaz dans la tumeur; et que ces gaz viennent de l'intestin ou d'un phlegmon, il faut opérer.

M. Verneuil fait donc l'opération, comme s'il s'agissait d'une hernie étranglée. — On tomba sur un sac renfermant une assez grande quantité de sérosité noirâtre, fétide, mais pas de pus. L'intestin est noirâtre, flasque mais non perforé. Il adhère au collet du sac; on n'essaie pas de réduire. On l'ouvre et on fixe les lambeaux à une lèvre de la plaie cutanée. En introduisant le doigt dans la cavité de l'intestin, on sent le bord rigide formé en haut par les fibres arciformes, en dedans par le pilier interne de l'orifice du canal inguinal s'insérant sur l'angle du pubis. En portant le doigt en dehors et en bas, on sent le cordon qui va passer par l'orifice profond du canal inguinal. C'était une *hernie inguinale oblique interne*. On lève l'étranglement en débridant sur les côtés de l'orifice, en dedans et en haut, à travers la paroi intestinale.

Le soir le malade a du délire qui continue les jours suivants. On apprend qu'il consommait une grande quantité d'alcool. Il reste dans un état de stupeur et de tranquille gaieté. Autour de la plaie un phlegmon peu étendu de la paroi abdominale se forme. Pas de douleur de ventre. Mort le 3 novembre.

Autopsie. — On trouve une péritonite généralisée, purulente. Les anses intestinales sont agglutinées. Des adhérences solides se sont formées autour de l'incision. L'étranglement siège à environ 40 centimètres de la terminaison de l'intestin grêle, qui est distendu. Le côlon est rempli de matières fécales; le malade aurait donc pu avoir des selles malgré l'étranglement et ajouter encore à l'incertitude du diagnostic. Quant à l'anse herniée, elle était sortie entre les vestiges de l'ouraque et ceux de l'artère ombilicale, *par la fossette inguinale interne*, par conséquent. A l'anneau inguinal extérieur, l'anse herniée était en contact avec les éléments du cordon qui étaient placés en-dehors et en bas. Le cordon seul occupait le trajet du canal. L'ouverture par laquelle l'anse herniée traversait le facia trans-

versalis, était située juste en face de l'anneau inguinal extérieur.

Cette observation nous paraît intéressante, par l'obscurité des symptômes et la difficulté du diagnostic, et enfin, par l'absence des symptômes de la péritonite purulente, qui ont suivi l'opération de hernie étranglée pratiquée chez un alcoolique.

En résumé, autant qu'on peut juger par les rares observations relatées, la *hernie oblique interne* a l'aspect clinique suivant : tumeur du volume d'une noix à celui d'une pomme ; aplatie, parce qu'elle est resserrée entre des plans aponévrotiques ; sonore, lorsqu'elle contient de l'intestin ; molle et lobulée à cause de la présence en avant d'elle des lamelles graisseuses sous-péritonéales ; quelquefois réellement fluctuante, s'il y a du liquide dans le sac ; laissant l'anneau externe libre, développée au-dessus du pubis ; elle occupe la partie externe et supérieure de la *région du mont de Vénus*, en dehors du tendon du muscle droit de l'abdomen.

C. — Hernies par éraillure ou hernies para-inguinales.

Autour de chaque ouverture de la paroi abdominale, qui livre ordinairement passage à des organes herniés, peuvent se produire de petites hernies secondaires (*hernies para-ombilicales*, *hernies crurales accessoires*) qui, si elles co-existaient avec la hernie principale, comme dans un cas observé par A. Cooper chez un vieil urinaire, seraient des *satellites* de la hernie principale. Elles se font au-dessus ou au-dessous de l'anneau du grand oblique, à travers les faisceaux de son aponévrose.

« Là, dit Scarpa, l'aponévrose de l'oblique semble formée de petits rubans disposés parallèlement entre eux, ce qui lui donne l'apparence d'une *toile simplement ourdie.* » Ces hernies peuvent faire issue aussi à travers la paroi postérieure du canal inguinal ; elles ne font parfois aucune saillie sous la paroi abdominale. Velpeau en signale deux exemples dans son article du Dictionnaire en trente volumes. Lozbeck (1) en parle, et elles n'avaient pas échappé à l'esprit observateur d'A. Cooper, qui leur consacre un chapitre spécial de son ouvrage, en les désignant sous le nom de *petites hernies de la région inguinale* (2). « Ce sont, dit-il, des hernies renfermées dans le canal : elles présentent à peine l'aspect d'un simple bombement. » — Souvent elles s'étranglent : elles appartiennent alors à la classe des *pincements herniaires*, sur lesquels récemment encore Loviot appelait l'attention, dans sa thèse inaugurale (3). Leur existence possible ne doit pas être ignorée du chirurgien. Que de fois n'a-t-on pas rendu responsable *un étranglement interne,* des accidents observés ! On a attribué la mort à une péritonite aiguë. L'un de ces pincements herniaires s'est produit parfois dans l'anneau inguinal profond ; une petite anse intestinale est venue s'y prendre comme dans un lacs. Aucune saillie extérieure ne révèle l'accident ; les phénomènes aigus de l'étranglement *seuls* parlent au chirurgien. D'où ces préceptes, que nous croyons devoir formuler : « explorez avec soin les régions herniaires dès que vous les verrez apparaître ; palpez la paroi ; fouillez le canal avec le doigt ; cherchez au-dessus, au-dessous. Une imperceptible saillie, l'acuité d'une

(1) *Lozbeck Deuts. Klinik.* 1866, n° 12.
(2) A. Cooper. — *Loc. cit.*, p. 279.
(3) Loviot. — Th. doct. 1879.

vive douleur locale, vous indiqueront le point où l'intestin est pincé, et qu'il faut débrider. »

L'observation suivante, que nous empruntons à la clinique de M. Guyon, montre bien quelles difficultés de diagnostic, tiennent le chirurgien en échec dans ces circonstances :

Observation IV.

Hernie inguinale directe, non apparente à l'extérieur. — Simple pincement de l'intestin. — Difficultés du diagnostic. — Mort sans opération. — Autopsie; par M. Reverdin, interne des Hôpitaux. (*Bull. Soc. anat.* 1869.)

Fastayre (Pierre-Jean) âgé de 54 ans, scieur de pierres, entre le 9 décembre 1869 à l'hôpital Necker, service de M. Guyon, salle Saint-Paul, n° 3.

Cet homme se présente, envoyé par un médecin de la ville, avec le diagnostic hernie étranglée. Voici son histoire abrégée. Depuis 3 ans environ, il avait une hernie inguinale survenue à la suite d'un effort; elle avait habituellement le volume d'un petit œuf de poule, rentrait facilement et n'avait jamais déterminé d'accidents. Il y a trois mois seulement qu'il s'est décidé à porter un bandage, et il en a fait un usage très peu régulier. Sa santé a toujours été bonne, sauf plusieurs fluxions et la fièvre typhoide. Il paraît fort et bien constitué.

Lundi matin, à 8 heures, il va à la garde-robe, et après avoir eu une selle ordinaire il revient en courant, poussant des cris, se plaint de coliques atroces, et est pris de vomissements. Le malade n'avait fait aucun excès la veille, mais il n'avait pas mis son bandage le matin; toutefois, il examine aussitôt sa hernie, et il constata qu'elle n'était pas sortie.

Les jours suivants, les vomissements persistent et se répètent très fréquemment; le malade ne peut rien garder; d'autre part, il ne rend par l'anus ni matières, ni gaz. Les lavements qu'on

lui donne sont rendus intacts ; le ventre est plus gros que d'habitude, et, par moments, il devient plus tendu. Les coliques continuent.

Le malade, le jeudi 9 décembre, est dans l'état suivant : vomissements jaunâtres, légèrement brunâtres, très fréquents, face un peu jaunâtre, faciès très légèrement grippé ; langue sèche, voix presque complètement éteinte. Pouls rapide, petit, peau naturelle. Le ventre est un peu volumineux, *mais on ne trouve nulle part de tumeur herniaire.* L'exploration des trajets inguinaux les montre larges et sans tumeur ; à gauche, l'introduction du doigt jusqu'à l'orifice profond est possible, mais très douloureuse, il semble qu'il y ait profondément un peu plus de résistance que de l'autre côté.

Dans le ventre, aucune tumeur et pas de douleur à la pression ; la fosse iliaque gauche est peut-être un peu plus résistante que la droite ; le ventre gargouille sous la pression des doigts.

M. Guyon vient voir le malade à 5 heures, l'examine sous le chloroforme, constate les mêmes signes, et tente alors par des pressions sur la fosse iliaque gauche et dirigées en haut, de dégager une anse intestinale qu'il suppose pincée à l'orifice interne du canal inguinal gauche. Le malade se réveille et on constate que l'exploration de l'aine a cessé d'être douloureuse ; l'aphonie est moins marquée. Bandage herniaire, glace, opium, 10 centigrammes en pilules de 2 centig. d'heure en heure.

10 *décembre.* Nuit mauvaise, coliques vives, vomissements fréquents, rendus sans efforts, couleur café au lait. Faciès le même, pouls un peu meilleur, langue moins sèche. Ventre peu ballonné ; l'épigastre seul est soulevé. Pas de douleur à l'exploration du ventre et du canal inguinal. — Extr. théb. 30 centigrammes ; Eau de Seltz, glace intus et extra. Electrisation de l'abdomen.

A midi, la hernie sort, mais le malade la rentre aussitôt sans difficulté et sans douleur. Les vomissements cessent vers 2 heures ; pas de coliques. Le soir, pouls insensible ; toujours pas de selles.

11 *décembre.* Pouls petit, rapide, pas de vomissements ni de douleur cette nuit. Langue humide, ventre indolore, pas de selles, même traitement.

Le soir, le pouls est très petit, presque insensible. La voix est bonne, la langue humide. Pas de selles. Le malade a pris un

bouillon sans le rendre. A minuit, on vient chercher l'interne de garde en lui disant que la hernie est sortie, mais il ne trouve aucune tumeur ; le malade a été pris en même temps de vomissements répétés, d'une grande agitation ; le pouls est insensible. Glace et opium. Le malade meurt le 12 à 7 heures du matin.

Autopsie le 13, à 10 heures du matin. — A l'ouverture de l'abdomen, on ne trouve pas trace de péritonite; une anse intestinale occupe la région épigastrique ; à la partie inférieure de la paroi abdominale, tout près de la symphise et du sommet de la vessie, on voit une anse intestinale engagée en partie seulement dans un anneau péritonéal; le bord mésentérique de cette anse est libre; en tirant par mégarde sur l'intestin, il se dégage brusquement. On constate que la paroi de cet intestin est très congestionnée, mais ne présente aucune trace de gangrène, ni de perforation, il n'y a pas même de sillon ; la partie pincée se reconnaît à sa coloration plus foncée ; elle comprend les 3/4 environ de la circonférence de l'intestin. Cette anse est située à $2^m,7^m$, de la valvule pyloryque.

L'estomac est peu volumineux ; toute la partie de l'intestin grêle, au-dessus de l'anse herniée, est distendue par des gaz et un liquide d'une couleur grisâtre; la muqueuse est grisâtre, boursouflée, ramollie.

La portion inférieure de l'intestin grêle est au contraire très revenue sur elle-même; l'intestin a le volume d'une grosse plume d'oie; il ne contient qu'un peu de mucus et la muqueuse est blanche.

Le gros intestin, très réduit de volume, ne contient que fort peu de matières fécales, jaunâtres, épaisses, ressemblant pour la consistance à de l'argile.

La hernie occupait un sac peu volumineux, capable de recevoir à peu près une noix; ce sac est placé tout près de la symphyse et descend un peu en bas ; en y introduisant un corps solide, on aperçoit alors du côté des téguments qui ont été disséqués, qu'on forme une saillie au niveau de l'orifice superficiel du canal inguinal. Le trajet est tout à fait direct. L'orifice au collet est placé en dedans de l'orifice profond du canal inguinal, en dedans de l'épigastrique, en dehors du cordon de l'artère ombilicale ; il est arrondi, son bord est tranchant, il a la largeur d'une pièce de 20 centimes en argent ; on ne trouve sur son

bord un peu épais aucunes traces de stigmates ; on ne rencontre ni au collet, ni dans le sac, aucune trace d'adhérences, non plus que sur l'anse herniée ; le sac ne renferme pas de liquide. Il est recouvert par la peau, l'aponévrose abdominale du grand oblique, les fibres musculaire du grand et du petit oblique et le fascia transversalis, qui adhère à sa face antérieure. C'est une hernie directe, interstitielle.

Le foie, les reins, les poumons sont sains. Les valvules de l'aorte présentent quelques plaques athéromateuses, et les plèvres quelques adhérences. A part cela, pas de lésions.

Le fait, relaté dans cette observation, est de date relativement ancienne (1869). Nous croyons qu'aujourd'hui, la conduite du professeur serait toute différente, et qu'il n'hésiterait pas soit à ouvrir largement le canal inguinal, soit à faire la *laparotomie* au-dessus de l'arcade de Fallope. Les résultats de la chirurgie antiseptique autorisent cette hardiesse, dans les cas de pincements herniaires analogues à celui-ci. Ouvrir l'abdomen, dans ces circonstances, ne saurait être une témérité ; en cas de hernie étranglée, l'urgence est absolue, puisque la vie du malade est à ce prix.

CHAPITRE II.

Variétés selon l'organe contenu.

La plupart des hernies inguinales sont des entérocèles, des épiplocèles, ou des entéro-épiplocèles. Cependant la situation déclive du canal inguinal et des bourses permet aisément, la voie une fois frayée, à la plupart des viscères de l'abdomen, d'y effectuer leur descente. Nous ne nous occuperons pas de ces hernies monstrueuses ; mais notre sujet comporte l'exposition sommaire des hernies du côlon, de la vessie et de l'ovaire.

A. — Hernies du cœcum et du côlon.

La meilleure description de ces hernies appartient à Scarpa, bien que Tritschler, J. L. Petit, Arnaud, Brachi, et d'autres auteurs aient publié d'intéressantes observations (1).

Pour descendre dans le canal inguinal, le cœcum a *deux modes de locomotion :* tantôt il glisse dans le tissu

---

(1) Brachi. — *Dissert. de hernia inguinali immobili*, Turin, 1812.

Tritschler F. W. G. — *Obs. in hernias præcipue intestini cæci.* Tubingue, 1806, in-8°.

Voy. aussi Taramelli. — *Arch. gén. méd.*, 2° série. T. X. p. 483. — Guersant. *Gaz. des hôp.* 1841. — Demarquay (in Th. Legrain, 1875).

cellulaire de la fosse iliaque sous la séreuse péritonéale qu'il entraîne *incomplètement;* tantôt, c'est cette membrane qui se déplace au-devant de lui, et la partie herniée occupe la cavité d'un sac véritable et *complet.*

Dans le premier cas, lorsqu'on pratique l'ouverture de la hernie, on trouve, en avant du cœcum, une sorte de bourse séreuse infundibuliforme; par sa partie postérieure et ses côtés, l'organe plonge dans le tissu cellulaire ambiant. Le sac séreux placé en avant de lui est vide, contient du liquide, ou une anse d'intestin grêle, ordinairement réductible, mais pouvant aussi s'étrangler, soit isolément, soit avec le cœcum.

Dans le second cas, le gros intestin est dans un sac séreux, qui *paraît* l'entourer de tous côtés. D'après l'étendue du déplacement, Scarpa admet *trois degrés* dans ces hernies; il en relate des observations avec autopsie, et figure dans ses planches la disposition des parties.

1° Si la tumeur est petite, si elle ne dépasse pas le volume du poing, on ne trouve dans le sac que l'extrémité libre et arrondie du cul-de-sac cœcal, avec son appendice vermiforme; le mésocôlon qui la relie au péritoine a glissé un peu vers l'aine, a subi une certaine élongation; mais il ne pénètre pas dans l'ouverture interne du canal.

2° Si la hernie, visible à l'extérieur, atteint un plus gros volume, le cœcum avec son appendice, ainsi que la partie voisine du côlon et l'origine de l'iléon, peuvent occuper la cavité du sac; mais ils sont fixés à la paroi postérieure de cette cavité par un repli, que Scarpa appelle l'*adhérence charnue naturelle*, pour le distinguer des brides et autres néomembranes. Cette adhérence n'est autre que le mésocôlon, qui s'est déplacé, et a subi un mouvement de glissement avec le péritoine de la fosse ilio-lombaire. Cette disposition rend difficile ou impossible la réintégration dans l'abdomen des viscères

herniés, lors même qu'il n'existerait aucun étranglement. C'est donc avec raison que Brachi se sert des expressions *hernia inguinali immobili*, pour désigner cette hernie.

3° Enfin, dans les très grosses hernies, on rencontre une plus grande étendue du gros intestin : cœcum, côlon ascendant, ou S iliaque sont descendus dans le sac avec plusieurs anses de l'intestin grêle. Dans ce cas, on ne peut réduire dans l'abdomen ni le cœcum, ni le reste du gros intestin, mais les anses de l'intestin grêle jouissent de leur mobilité ordinaire et peuvent être repoussées. Le gros intestin, en effet, est fixé à la paroi postérieure du sac, qui a contracté des adhérences avec le tissu cellulaire ambiant ; ce qui ne lui permet aucune locomotion de retour. Parfois, le cœcum et le gros intestin subissent, dans le sac, un mouvement de torsion ou d'inflexion, qui complique encore l'état des choses. L'accumulation ordinaire des fèces dilate leur cavité (1).

Les *causes*, auxquelles l'auteur italien attribue ces déplacements du gros intestin, sont insuffisamment établies ; la laxité des replis péritonéaux, le relâchement des aponévroses abdominales, le poids des matières fécales accumulées dans le cul-de-sac du gros intestin sont invoquées par lui. L'intestin grêle, en se herniant, peut aussi entraîner le côlon. Enfin, dans la hernie congénitale, le testicule, s'il a contracté quelque adhérence avec le cœcum, peut l'attirer dans la fosse inguinale (2).

---

(1) Demeaux rapporte un cas rare d'invagination de l'intestin grêle, dans le cœcum, descendu dans les bourses. (*Ann. de Chir. fr. et étrang.*, T. II, p. 307).

(2) Féré dit que la hernie cœcale est assez fréquente chez les nouveau-nés et les petits-enfants. Il en rapporte plusieurs cas avec autopsie. (*Rev. mensuelle*, 1879, p. 43).

Les *signes* de la présence du cœcum ou du côlon, dans une tumeur herniaire, ne permettent pas toujours un diagnostic empreint de quelque probabilité. La plupart des auteurs disent que la tumeur est irrégulière et bosselée, qu'elle est le siège de coliques spéciales apparaissant après la digestion, peu de temps avant d'aller à la garde-robe ; qu'à ce moment la hernie se distend. Les lavements injectés, ajoute-t-on, remplissent l'intestin et dilatent le sac. Par la palpation, on peut constater une dépression dans le flanc vide de l'intestin ; mais, depuis Scarpa, personne n'a assis cette symptomatologie sur de bonnes observations cliniques. Dans le cas suivant, cependant, la présence de l'S iliaque dans le sac a été diagnostiquée avant toute intervention (1).

Observation V (Résumée).

Hernie de l'S iliaque. — Étranglement. — Kélotomie. — (Bulletins de la Société anatomique, 1858).

Un homme de peine, âgé de 52 ans, voit, le 9 janvier, se former dans la région de l'aine une tumeur de la grosseur d'un œuf de poule, qu'il réduit lui-même. Le 17 février, cette tumeur reparaît grosse comme les deux poings; il ne peut la réduire, et entre à Beaujon, le 18 au soir.

Le lendemain, M. Robert diagnostique une épiplocèle enflammée. Traitement en conséquence.

Le 22, le ventre est plus ballonné; le gonflement est mar-

---

(1) On trouve encore dans les Bulletins de la Société anatomique deux observations de hernies de l'S iliaque : mais, celles-ci n'ont été constatées qu'à l'autopsie. (Obs. Ladroite, 1882, p. 169, — et obs. Chauffard, 1882, p. 352). Dans ce dernier cas, une dégénérescence cancéreuse secondaire s'était développée dans le sac.

qué, surtout dans la fosse iliaque droite, et sur le trajet du côlon ascendant. — Deux gouttes d'huile de croton dans un looch. — Dans la journée, vomissements de matières jaunâtres. — Le soir, traits de la face tirés, anxieux, voix faible, pouls petit, fréquent. — Le ventre est plus ballonné.

Le 23, ces différents symptômes sont devenus plus intenses et font penser à M. Robert, qu'il y a une anse intestinale au milieu de la masse épiploïque et que, les lavements étant rendus avec une grande rapidité, et la tumeur siégeant à gauche, cette anse appartient probablement au côlon descendant ou à l'S iliaque.

Opération immédiate. Épiploon non altéré, anse intestinale adhérente au sac, mais paraissant saine. On la réduit et on excise l'épiploon. Huile de ricin, 10 grammes.

A midi, plusieurs selles abondantes; puis vomissements verdâtres, augmentation du ballonnement. — Mort à 3 heures.

Autopsie. — Péritonite généralisée ne datant que de quelques heures. Epanchement de 1 litre et demi à odeur stercorale. La hernie est oblique externe, et la partie herniée appartient au point de jonction de la première avec la deuxième courbure de l'S iliaque. Au niveau du collet, la tunique séreuse de l'anse herniée est détruite circulairement, et, à sa partie postérieure, il y a une perforation de la grandeur d'une pièce de 1 franc.

Les petites hernies cœcales, celles du premier degré, surtout chez les enfants, sont facilement *réductibles*. Dans les moyennes et les grosses, on ne fait rentrer, dans le ventre, que les circonvolutions de l'intestin grêle descendues dans le sac.

L'engouement s'observe assez fréquemment dans les hernies du gros intestin. Goyrand, dans ses cliniques, cite trois observations où il a dû pratiquer la kélotomie, parce que des matières stercorales accumulées dans le cœcum et le côlon avaient produit de graves accidents d'obstruction; *il n'existait aucun étranglement réel*, ni par les anneaux, ni par le collet du sac. Le premier cas est relatif à une hernie cœcale chez un

enfant de six mois ; les deux autres se rapportent à de grosses hernies inguinales (1).

Les hernies cœcales ou cœco-côliques *s'étranglent* rarement : la dilatation des anneaux nécessaire pour laisser passer les *gros boyaux*, comme dit Scarpa, la disposition du sac souvent incomplet, la présence du mésocôlon, ne favorisent guère l'apparition de cet accident. Cependant J.-L. Petit, Verdier, Arnaud, ont opéré ces grosses hernies avec des succès divers. Une des difficultés de la kélotomie consiste dans l'impossibilité de réduire, à cause du mésocôlon, qui fixe l'intestin à la paroi postérieure du sac, ou qui, volumineux, forme bouchon, et nécessiterait un débridement trop grand de la paroi abdominale ; enfin, les adhérences celluleuses du sac ne permettent aucune locomotion de retour vers l'abdomen. J.-L. Petit se contenta de débrider largement et laissa l'intestin au dehors ; son malade guérit. Arnaud tenta de sectionner les adhérences (c'est-à-dire le mesocôlon) qui reliaient l'intestin à la paroi du sac, mais il ne put réduire ; « il y avait, dit-il, une sorte *d'entortillement* des anses intestinales. » Il fit alors une véritable amputation ou résection de la masse herniée, dont certaines anses intestinales étaient déjà en partie sphacélées. Son malade guérit cependant, mais il lui resta longtemps une fistule stercoraire. — Il était intéressant de rappeler ces faits et ces difficultés, au moment où on se dispose à tenter avec plus de hardiesse que jamais la cure radicale des hernies.

Dans certains cas, ces étranglements du gros intestin se terminent par sphacèle ; la guérison peut cependant avoir lieu, même sans anus contre nature, si la partie détachée par la gangrène ne représente que le cul-de-

---

(1) Goyrand. — *Cliniques*, 1872, p. 318.

sac cœcal, c'est-à-dire l'extrémité du cœcum située au-dessous de l'abouchement de l'intestin grêle. Scarpa en relate un exemple.

Un précepte utile à retenir, en terminant ce rapide exposé de nos connaissances actuelles sur la hernie du gros intestin, c'est le suivant : se rappeler, lorsqu'on doit pratiquer la kélotomie, que, parfois, le sac séreux situé en avant de l'intestin est incomplet, et faire toujours l'incision sur la partie médiane de la tumeur. On débridera et on essaiera de réduire. Si les adhérences font obstacle, on laissera le cœcum à l'extérieur. En cas de sphacèle, il est inutile d'imiter la conduite d'Arnaud et de réséquer l'intestin ; mais on incisera largement une des anses, afin de donner issue aux matières.

L'*appendice iléo-cœcal*, lorsqu'il est seul compris dans une hernie, peut déterminer des phénomènes d'étranglement assez graves pour causer la mort. On le rencontre plutôt dans l'anneau crural, ainsi que Cabaret (de Saint-Malo), Hévin, etc., en rapportent des exemples (1). Dans un cas de Merling, l'appendice vermiforme occupait le canal inguinal, mais la petitesse de la hernie empêcha de reconnaître la cause des symptômes observés, et la malade succomba (2). Taramelli a aussi observé une hernie de cet appendice (3). On peut comparer ces accidents à ceux que produit le pincement des *diverticulums* intestinaux, sur lesquels Ruysh, Littre, Méry, Broca, et plus récemment Loviot dans sa thèse ont appelé l'attention (4). Il est curieux de voir,

---

(1) Cabaret. *Journ. aes conn. méd. chir.* 1842. — Hévin. *Cours de Path. et Thér. Chir.* 1er part., p. 407. Paris 1775.

(2) Merling. — Diss. inaug. Heidelberg, 1836.

(3) Taramelli. — *Ernia inguinali formata delle sole appendice vermiformis del cico.* (*In ann. univers. d'Osmondi* LXXV, p. 430. 1855).

(4) Loviot. — *Du pincement herniaire.* Th. 1879.

des symptômes aussi aigus, survenir dans ces circonstances, que dans la constriction complète d'une anse intestinale.

B. — Hernies de la Vessie (Cystocèle inguinale).

Nous ne nous proposons pas d'écrire l'histoire détaillée de la cystocèle inguinale, mais seulement d'en indiquer les traits nécessaires à un bon diagnostic. Depuis le mémoire de Verdier, en 1745, aucune recherche originale n'était parue sur ce sujet. Mais, en ces derniers temps, des observations de Kronlein, de Verneuil, de G. Marchant et de S. Duplay, sont venues révéler un certain nombre de faits nouveaux, que M. Leroux, dans un mémoire de la *Revue mensuelle*, et M. de la Barrière dans sa thèse, ont exposés avec soin (1).

La cystocèle est *primitive* ou *secondaire*. — Comme toutes les hernies, la cystocèle, lorsqu'elle est *primitive*, a pour origine un effort brusque ou des efforts répétés. Mais on ne comprendrait pas aisément qu'un organe globuleux comme la vessie pénètre dans l'étroit passage du canal inguinal, si quelque disposition anatomique ne favorisait son déplacement ; il faut une vessie dilatée, volumineuse, qui remonte dans l'addomen au-dessus du corps du pubis, et dont les tuniques musculaires paralysées se laissent déprimer, et repousser par la pression intra abdominale. Aussi, est-ce chez des vieillards atteints

---

(1) Verdier. *Mém. de l'Acad. roy. de chir.* 1753, T. II, p. 1. — Leroux. *Revue mensuelle de méd. et de chir.*, mai 1880, p. 367. — De la Barrière. Th. 1881. — Kronlein, *Arch. fur Klin*, T. XIX, p. 420. — G. Marchant. *Bullet. Soc. anat.*, 1875, p. 282.

de maladies des voies urinaires qu'on observe ordinairement cette affection.

Lorsque la cystocèle est *secondaire*, c'est une hernie intestinale, qui entraîne la vessie, à travers le canal inguinal (1).

Le *mécanisme* de ces déplacements indique la disposition des organes dans le sac herniaire, ainsi que l'ont établi les dernières observations précédemment citées.

Dans la cystocèle *primitive*, la vessie s'engage par sa face antérieure, dépourvue de péritoine, et, privée de sac, elle se glisse à travers le canal inguinal, au milieu des éléments cellulaires du cordon. Il n'existe au début, dans l'aine, qu'un simple diverticulum, une sorte de kyste urinaire, qui communique par un collet étroit avec la cavité vésicale. (*Fig.* 12. Pl. II). Puis, la partie herniée augmente de volume ; elle n'avait d'abord que la grosseur d'une petite pomme, elle prend celle du poing ; le réservoir urinaire est représenté par une sorte de bissac, dont une poche est derrière le pubis et dont l'autre occupe le scrotum ; un col cylindroïde, allongé, traversant le canal inguinal, les réunit. Mais cet accroissement de volume de la hernie ne saurait se faire sans que la portion de la vessie revêtue du péritoine, soit aussi entraînée à l'extérieur ; on a alors une hernie avec *sac séreux incomplet*. Dans ce sac peuvent secondairement descendre des anses intestinales. (*Fig.* 13. Pl. II).

La cystocèle *secondaire* succède, au contraire, à une hernie intestinale. La vessie est attirée dans le sac herniaire, tantôt par *glissement*, ainsi qu'on l'admettait depuis Verdier ; tantôt par *bascule*, ainsi que Leroux vient de l'établir.

---

(1) On cite plusieurs cas de cystocèle inguinale observés dans les hernies vaginales, congénitales. (Rougemont, Roux, Chassaignac).

Dans le *glissement* (il s'agit ordinairement de hernies assez volumineuses), le sac herniaire, distendu par son contenu, attire à lui le péritoine qui correspond à son côté interne, et, avec celui-ci, la vessie; mais, c'est la surface celluleuse de celle-ci qui se présente la première à l'anneau; elle se glisse, en sortant de l'anneau, entre la face postérieure du sac et le cordon des vaisseaux spermatiques. Quand on ouvre une tumeur herniaire ainsi constituée, on trouve, les intestins écartés, bombant sur le côté interne du sac, à demi recouverte par la séreuse, la vessie herniée. (*Tumeur herniaire avec adossement de la vessie. Fig.* 13. Pl. II).

Dans la cystocèle *par bascule*, les choses se passeraient différemment ainsi qu'en fait foi l'observation de Leroux, que nous citons ci-après, à cause du grand intérêt qu'elle présente. La vessie a un *sac complet*. Son sommet, c'est-à-dire sa partie recouverte de la séreuse péritonéale, a *basculé* et s'est engagée *la première* dans l'anneau inguinal, s'y est étirée; puis, sortant à l'extérieur, elle s'est peu à peu élargie et agrandie; de telle sorte que la plus grande partie de l'organe occupe le sac, le bas-fond restant seul collé au pubis avec la prostate attirée en haut et les uretères allongés, arrivant presque au voisinage du canal inguinal. Dans ces cas, la vessie revêtue de son péritoine est contenue dans le même sac séreux que l'intestin hernié. (*Tumeur herniaire avec intussusception de la vessie. Fig.* 14. Pl. II).

L'observation rapportée par Leroux en est un remarquable exemple.

Observation IV (Résumée).

Grosse hernie inguinale. — Cystocèle inguinale avec entérocèle. — Troubles urinaires graves. — Mort. — Autopsie : la vessie est incluse en grande partie dans le sac herniaire, et est elle-même pourvue d'un sac séreux complet ; par Ch. Leroux, interne des hôpitaux (*Revue mensuelle de chirurgie*, 10 mai 1880, p. 370).

B..., 54 ans, entre le 3 juillet 1879 dans le service de M. Verneuil pour une énorme hernie inguino-scrotale droite.

Depuis de longues années il porte une hernie inguinale du côté droit, et depuis 9 ans n'a fait aucune tentative pour la réduire; n'en souffrant point, il se contentait de la soutenir avec un énorme suspensoir. Mais depuis six semaines il éprouve d'assez fréquents besoins d'uriner ; il ne sort chaque fois qu'une petite quantité d'urine, et il éprouve des difficultés et des douleurs dans la miction. Ce sont ces troubles qui le décident à entrer à l'hôpital.

Examen. On constate l'existence d'une hernie inguino-scrotale dont le volume équivaut au moins à celui d'une tête d'adulte. Sa forme est celle d'un gros moignon conique, et sa longueur prise de sa base au niveau du canal inguinal, jusqu'à son sommet, est de 50 centimètres. Les enveloppes des bourses qui logent la masse herniée sont énormément distendues; la verge a complètement disparu, et le malade urine par une dépression infundibuliforme située à la partie supéro-interne de la tumeur. La peau tendue est saine et nullement adhérente. La tumeur herniaire est molle dans la plus grande partie de son étendue, fluctuante même à son extrémité libre; en arrière, au niveau de la racine des bourses et du périnée, on sent au contraire une résistance, une dureté notable. Par la percussion, on perçoit de la matité en certains points, surtout à la partie antéro-interne et à l'extrémité de la tumeur. Ailleurs, il existe un certain degré de sonorité. On pense donc que le sac contient à la fois de l'intestin et de l'épiploon, et que, en raison de la fluctuation et de la matité du sommet de la hernie, il doit y avoir une certaine quantité de liquide, c'est-à-dire une hydro-

pisie du sac. — En examinant avec soin ce malade, deux phénomènes attirent de suite l'attention : d'abord la dysurie, puis la dyspnée extrême, qui l'oblige à rester assis sur son lit une partie de la journée. Ces deux symptômes, au dire du patient, dateraient à peu près de six semaines. La dysurie, ou plutôt la difficulté à uriner, paraît s'expliquer par la rétraction de la verge et les tiraillements qu'elle doit éprouver étant confondue avec la tumeur herniaire; la pression et la percussion sus-pubienne n'indiquent point qu'il y ait rétention d'urine; on ne songe nullement d'ailleurs à la possibilité d'une hernie de la vessie. Quant à la dyspnée, après avoir recherché en vain toutes les causes qui pourraient l'expliquer, on pense à l'attribuer à une intoxication urémique. On fait recueillir avec soin les urines des 24 heures. On obtient ainsi 400 grammes d'une urine très claire, très limpide, neutre ou très légèrement acide, ne déposant point par le refroidissement; par la chaleur on ne découvre rien; l'acide nitrique développe un petit nuage rosé, mais pas la moindre trace d'albumine. Il n'y a point de sucre.

Le malade était athéromateux, depuis quelques jours il avait de la diarrhée, un léger abaissement de température, sa hernie ne semblait le gêner que par son volume, le diagnostic fut : néphrite interstitielle avec complications urémiques. Et la douleur provoquée par la pression dans la région du rein gauche semblait encore le confirmer.

Les phénomènes s'aggravent les jours suivants; et le malade meurt de troubles urémiques de plus en plus graves.

Autopsie. — Les enveloppes des bourses et le sac herniaire incisés, on trouve :

1° Une tumeur du volume d'une tête de fœtus à terme, qui n'est autre que la vessie distendue par plus d'un litre d'une urine claire et transparente, sans la moindre odeur ammoniacale.

2° Une autre masse plus volumineuse que la première formée par le cœcum, le côlon ascendant, plusieurs anses de l'intestin grêle, une masse épiploïque en partie adhérente par quelques brides au bord droit de la vessie, près de son sommet; enfin une quantité notable (5 à 600 grammes) d'un liquide clair et citrin. La portion herniée de la vessie, contenue dans le sac, est recouverte par le péritoine jusqu'au niveau du bas-fond vésical; la vessie n'a contracté aucune adhérence et est complètement

mobile dans le sac, sauf en un point, correspondant au bord droit, où quelques brides l'unissent à l'épiploon.

L'anneau inguinal offre un diamètre de 8 centimètres au moins; par cet orifice passent le gros intestin et l'intestin grêle, qui ne paraissent guère serrés. Au niveau de la partie la plus interne de l'anneau s'est engagé le bas-fond vésical, entrainant avec lui les deux uretères qui passent à 2 centimètres à peine au delà de l'anneau inguinal; le bas-fond de la vessie est fortement tendu, plissé en corde et subit un mouvement de torsion tel, que sa face postérieure devient supérieure. Le col vésical est tiré en haut et se coude sur le bord supérieur du pubis droit, sur lequel il est fortement appliqué par le péritoine. La prostate a suivi le mouvement d'ascension du col vésical et répond à la partie supérieure de la face postérieure de la symphise pubienne; elle a subi un léger mouvement de torsion et sa face postérieure regarde en haut et à gauche; les deux vésicules séminales l'accompagnent. La portion membraneuse de l'urèthre est fortement allongée. Il devait évidemment y avoir une dépression notable du périnée, malheureusement la recherche n'en a pas été faite avant la section des parties molles.

Les rapports de la vessie avec le péritoine sont les suivants: le péritoine tapisse toute la vessie herniée et lui fournit un sac propre; c'est une invagination de la vessie, recouverte de son propre péritoine dans le sac ancien; la portion du bas-fond qui est en dehors de l'anneau, ainsi que le col vésical, est accolée à la face postérieure du pubis, entre le péritoine en arrière et le pubis en avant.

Toute la masse herniée se réduit facilement par des tractions opérées du côté de l'abdomen. L'uretère droit est entouré de péritoine jusqu'au point où il pénètre dans le bas-fond de la vessie; l'uretère gauche, accolé à la partie du bas-fond privée de péritoine, passe entre ce bas-fond et la paroi pelvienne. Les deux uretères sont fortement tendus et irrégulièrement dilatés dans toute leur longueur; ils ont acquis le volume du doigt; leurs parois dilatées sont devenues transparentes; ils contiennent de l'urine claire et transparente, qui n'a pas la moindre odeur ammoniacale. Les bassinets et les calices sont également remplis d'urine et très dilatés.

Les deux reins sont atteints d'hydronéphrose, atrophiés surtout dans leur portion médullaire.

La prostate est un peu volumineuse, l'urèthre est sain, toute

la masse intestinale est attirée en bas vers le pubis ainsi que l'estomac.

Le cœur présente une forte hypertrophie du ventricule gauche, pas de lésions valvulaires, mais athérome aortique.

Il s'agit en résumé d'une entéro-épiplocèle avec cystocèle inguinale, compliquée ultérieurement de dilatation des uretères et d'hydronéphrose.

L'obstacle à l'excrétion de l'urine, siégeait évidemment au niveau du col vésical fortement coudé, et aplati sur le pubis, puisque la vessie et les uretères étaient distendus par l'urine. L'urémie qui a causé la mort du malade a été la conséquence ultime de la dysurie.

L'examen histologique des reins a été fait : à droite, il a démontré l'existence des lésions de la néphrite interstitielle dans la région médullaire, et des lésions à la fois conjonctives et épithéliales dans la région corticale.

La cause de ce mouvement de bascule de la vessie se trouve aussi indiquée dans l'observation de Leroux et dans celle de G. Marchant. Ce sont les adhérences que le sac, *précédemment réduit,* a contractées avec le péritoine voisin de la vessie ; lorsque la hernie s'est reproduite, les deux organes, ainsi associés pathologiquement, sont sortis ensemble à l'extérieur. — Ces adhérences n'ont pas cependant un rôle toujours identique : elles peuvent au contraire fixer le péritoine dans l'abdomen et la *hernie vésicale* se fait *sans sac.* (*Fig.* 12. Pl. II). Il en était ainsi dans l'observation de M. Duplay : la vessie, en se déplaçant, avait été, pour ainsi dire, *dépouillée* de son péritoine.

Observation VII (Résumée.)

Cystocèle inguinale volumineuse. — Etude des signes cliniques. — Mort de cystite purulente. — Autopsie. — Hernie de la vessie sans sac séreux; son enveloppe est uniquement formée par le fascia transversalis; par M. de Larabrie, interne des hôpitaux).

Le nommé Graus, ébéniste, entre le 26 novembre 1880, lit n° 13, salle Saint-Ferdinand. (Service de M. Duplay).

Généralement bien portant, il ne souffre que d'un léger catarrhe bronchique chronique. Il y a quinze ans, cet homme a eu une hernie inguinale droite, à la suite d'un effort. Cette hernie a toujours été facilement réductible, et la réduction s'accompagnait d'un gargouillement manifeste.

Il y a deux ans, à la suite d'un nouvel effort, le malade s'aperçut d'une autre tumeur à l'aine gauche; elle était d'abord très petite, présentant le volume d'une noisette. Elle paraissait avoir été réductible à son début; néanmoins, elle augmenta peu à peu de volume; et il y a quatre ans, sa grosseur atteignait celle de la hernie du côté droit.

Déjà, à la même époque, il s'était aperçu que la tumeur devenait plus tendue, quand il éprouvait le besoin d'uriner, et que la compression de cette poche facilitait la miction. Il prit donc, dès ce moment, l'habitude de comprimer la tumeur en urinant; mais la miction d'abord aisée, est devenue plus pénible depuis trois mois. Elle est douloureuse et très lente, pour peu qu'il se retienne quelque temps.

Etat actuel. Saillie très marquée à l'hypogastre, limitée en haut par une dépression horizontale, siégeant à cinq travers de doigts au-dessus du pubis, et se continuant dans la région inguinale. Cette saillie est formée par deux tumeurs ayant leurs centres aux orifices inguinaux; tout à fait indépendantes l'une de l'autre, la droite plus petite, la gauche dépassant la ligne médiane, et se mettant presque en contact avec la précédente.

A droite, la tumeur a le volume d'un œuf de poule, elle ne descend pas dans les bourses. C'est un bubonocèle sonore, se réduisant d'un seul bloc, avec gargouillement. A gauche, la

tumeur a le volume d'une noix de coco (depuis une heure le malade n'a pas uriné) ; cette tumeur est molle, fluctuante, n'adhère pas à la peau ; elle descend légèrement dans les bourses ; son pôle inférieur est en rapport avec le testicule qui se laisse isoler. Le cordon est au contraire impossible à isoler, et est situé en dehors, et surtout en arrière. La tumeur gonfle quand le malade se tient debout et quand il tousse. Elle est mate à la percussion. On ne peut la réduire.

On recommande au malade d'uriner ; quelque effort qu'il fasse, il ne fait sortir que quelque gouttes d'urine, mais s'il vient à exécuter sur la tumeur des pressions de bas en haut, ces pressions sont suivies d'une émission d'urine qui en fait diminuer le volume.

Cependant l'évacuation est plus facile par le cathétérisme ; on tente d'abord celui-ci avec une sonde métallique coudée, et rien ne sort ; une sonde en caoutchouc est alors introduite ; il faut la faire pénétrer à une profondeur de 31 centimètres ; une plus grande quantité d'urine s'écoule alors sans compression, mais ce n'est qu'en comprimant qu'on vide complètement la poche ; alors la tumeur est réduite au volume d'un gros œuf de poule ; elle a une consistance molle. On peut s'assurer que ses faces, antérieure et postérieure, glissent l'une sur l'autre ; malgré l'interposition de la peau et du tissu cellulaire, on a la sensation d'une membrane fasciculée. On suit la tumeur jusqu'à l'anneau inguinal ; elle s'y engage par un cordon de 3 centimètres de large.

Une injection d'eau tiède fait reparaître la tumeur, elle nous renseigne sur la capacité probable de la portion de vessie restée dans l'abdomen ; celle-ci doit être extrêmement minime, car, dès le début de l'injection, la poche inguinale se dilate.

Les urines des malades sont troubles, odorantes : catarrhe vésical.

Les jours suivants, phénomènes de cystite purulente. Mort le 7 janvier.

Autopsie. — On constate une altération profonde des reins pyélo-néphrite suppurée des deux côtés.

Examen de la hernie. Après avoir enlevé la peau et le fascia superficialis de la région inguino-abdominale, on met à découvert les deux tumeurs.

A droite, le sac herniaire est assez épaissi ; situé en dehors

du cordon ; il est séparé de la poche gauche par un espace d'environ 1 cent. 1/2.

A gauche, la tumeur présente des parois épaisses ; on constate que la vessie est recouverte complètement par une poche qui n'est autre que le *fascia transversalis* repoussé au dehors et devenu plus dense. Celui-ci a contracté des adhérences solides avec l'orifice inguinal externe ; le pôle inférieur de la poche est adhérent au testicule correspondant atrophié et dégénéré ; on peut cependant séparer les deux organes par la dissection. Le cordon est volumineux et rejeté en dehors de la tumeur.

Examinant alors la région inguino-abdominale, à l'intérieur de l'abdomen, on voit que le péritoine forme à droite un sac qui s'engage dans le trajet inguinal correspondant ; il est facile de faire sortir la portion d'intestin grêle herniée dans ce sac, l'anse intestinale ne présentant pas la moindre adhérence ; à gauche, au contraire, *le péritoine ne s'engage pas dans l'orifice inguinal correspondant ;* sa disposition est normale, on remarque seulement, au niveau du point où il doit tapisser le sommet de la vessie, *une adhérence très solide de l'S iliaque.* Cette adhérence indique évidemment, soit le reliquat d'une ancienne inflammation, soit l'existence d'une inflammation de voisinage cachée sous le péritoine.

Une injection poussée par le canal de l'urèthre ne détermine qu'un soulèvement peu appréciable du péritoine péri-vésical, tandis que la poche extra-abdominale se gonfle aussitôt et exécute autour de son axe transversal un mouvement de bascule, en vertu duquel son pôle inférieur devient antérieur.

En détachant le péritoine pariétal du fascia transversalis, on arrive, au niveau de sa réflexion sur le sommet de la vessie, sur une collection purulente, aplatie, contenant environ 15 grammes de pus ; cette collection répond à l'adhérence intestinale signalée plus haut ; elle repose en outre directement sur la portion de la vessie qui est restée dans le bassin. C'est alors qu'on peut voir, après avoir convenablement décollé le péritoine de cette région, avoir disséqué, et isolé les portions prostatiques et musculaires de l'urèthre, que :

La portion herniée forme à elle seule au moins les 3/4 du réservoir urinaire. La portion restée dans le bassin est constituée par le bas-fond de la vessie et toute la région de celle-ci qui entoure le col vésical. Les deux anneaux inguinaux, très

dilatés, n'exercent pas une constriction bien puissante, puisqu'une injection fait facilement pénétrer le liquide dans la poche herniée. Le fascia transversalis est très épaissi (4 m. m. environ) et forme un sac qui entoure la cystocèle, *mais le péritoine n'y descend nullement*. Il existe, entre le trajet inguinal et le fascia transversalis, des adhérences qui rendent celui-là irréductible. De pareilles adhérences existent entre la vessie herniée et le fascia transversalis, qu'il semble facile de détacher dans certains points. La portion prostatique de l'urèthre et la portion non herniée de la vessie forment une sorte de canal oblique en haut et à gauche, circonstance qui explique la difficulté du cathétérisme.

La *cystocèle simple* se reconnaît aisément. On trouve une tumeur molle, tendue et rénittente si elle est pleine d'urine. Quand on la comprime, elle se vide dans la partie intra-abdominale, et cette pression détermine chez le malade un envie d'uriner assez manifeste. Du reste, celui-ci, quand il veut accomplir cette fonction, comprime lui-même sa poche inguinale ou la soulève avec les mains. La miction se fait *en deux temps*. Tout au plus, pourrait-on confondre cette hernie avec un kyste inguinal, une hydrocèle enkystée de cordon; mais celle-ci n'est pas réductible, est souvent transparente, et ne détermine aucun trouble de la miction.

Autrement difficile est le diagnostic dans le cas de *cysto-entérocèle*. A l'état de simplicité, la tumeur réductible, il semble que la portion intestinale devrait révéler sa présence par ses caractères propres : gargouillement, sonorité à la percussion, mollesse spéciale aux anses herniées; qu'au contraire, la poche vésicale, *ordinairement interne*, serait mate à la percussion, réductible, et que sa compression serait suivie d'une miction plus abondante. Mais, souvent, l'intestin et la vessie contractent des adhérences, qui les fixent dans le sac;

une hydrocèle du sac herniaire peut causer de la matité à la percussion ; celle-ci, il est vrai, occuperait les parties déclives; enfin, la présence d'une masse épiploique, du gros intestin, les épaisissements des parois du sac, rendent le diagnostic *topographique* obscur dans les grosses et anciennes hernies. — Aussi, convient-il d'avoir en mémoire ce précepte : en présence d'une grosse hernie, si le malade présente des troubles de la miction, explorer avec soin les organes urinaires. On pratiquera le cathétérisme ; on videra la vessie; puis comprimant la poche inguinale dans un second temps, on verra l'urine sortir de nouveau par la sonde. La même miction en deux temps s'observe dans le cas de *diverticulums* postérieurs de la vessie, si on vient à les déprimer avec le doigt introduit dans le rectum. — En résumé, toute grosse hernie inguinale doit être l'objet d'un examen en détail de ses différentes parties constituantes. — Leroux appelle encore l'attention sur l'importance du toucher rectal, qui révèlera l'aplatissement du bas-fond de la vessie et l'ascension de la prostate.

La cystolète est susceptible d'un certain nombre d'accidents : l'irréductibilité, l'engorgement du canal de communication entre les deux poches. Il s'est déposé parfois des calculs dans le sac inguinal : ce sont les *pierres de l'aine* des anciens auteurs. — Lorsque la tumeur est ancienne, des désordres consécutifs surviennent du côté de l'appareil urinaire profond : hydronéphrose, pylo-néphrite, néphrite interstitielle. Ces accidents s'enchaînent et sont dus à la rétention et à la stagnation urinaire.

A cause de cela, il importe de ne pas laisser la cystocèle s'aggrandir dans l'aine. Il faut la réduire et faire porter un bandage.

Dans la *cysto-entérocèle*, une complication grave a été

plusieurs fois observée : *l'étranglement de l'intestin* (Morand, Roux, Duchaussoy, Kronlein, Berger, Guyon). Roux prit la tumeur vésicale pour une masse épiploïque altérée et en fit l'excision; un jet d'urine s'écoula, trois jours après le malade était mort. — Kronlein avait déjà porté le bistouri sur une petite tumeur molle, située au fond du sac, quand il s'aperçut que c'était la vessie. — M. Berger, sous une nappe épiploïque, trouve une petite masse rougeâtre, qu'il prend pour un second sac ou pour le côlon hernié; il incise; c'était la vessie. La suture de cet organe est faite; puis, on réduit. Pendant quelques jours, une faible quantité d'urine sortit par la plaie; son malade guérit définitivement.

Observation VIII.

Epiplocèle depuis longtemps irréductible compliquée de cystocèle. — Opération. — Blessure de la vessie. — Suture. — Guérison. (Communiquée par M. Berger.)

Le 12 juin 1882, je fus appelé à 11 h. 1/2 du soir pour Goriot, âgé de 66 ans, vigoureux, doué d'un embonpoint volumineux, qui porte depuis longtemps une hernie irréductible.

Celle-ci occupait la région inguinale droite, était grosse comme un petit œuf ordinaire; le malade appliquait sur elle un bandage sans sous-cuisses. Très constipé, il ne souffrait jamais de sa hernie.

Il avait, à ce qu'il raconte, depuis deux jours environ, des coliques et de la sensibilité dans l'aine, quand vers 10 heures du matin, le 12, en portant un sac, il sent une douleur vive. Il constate alors que la hernie est très volumineuse, dure, sensible; il cherche vainement à la faire rentrer; il se met à table, la nourriture lui répugne et à la première tentative faite pour en prendre, il vomit. Ce vomissement est le seul; en même temps, coliques vives, renvois.

Un médecin appelé fait une première tentative de quelques minutes, fait mettre G... dans un bain, puis réitère sans succès les efforts de réduction.

A 11 h. 1/2, le malade est très coloré ; souffle au premier temps à la pointe. Ventre météorisé, tendu, peu sensible. Il a eu des crampes dans les mollets. et il se plaint de ne pouvoir uriner.

Dans l'aine droite, tumeur du volume du poing, descendant jusqu'à la moitié du scrotum; mate, superficiellement pâteuse et lobulée, profondément tendue, rénittente, quasi-fluctuante, douloureuse surtout au niveau de l'anneau inguinal externe.

Chloroforme; tentative de réduction pendant 3 ou 4 minutes sans succès; quantité de gaz très peu considérable rendue par l'anus. La hernie paraît absolument résister à la réduction.

Après avoir pris avis de M. Gosselin, le lendemain 13, à 10 h. 1/2, sous l'inhalation chloroformique, on opère avec les précautions antiseptiques. Peau doublée d'une couche graisseuse abondante; fortes hémorrhagies par quatre branches des honteuses. Couche par couche, on divise un sac celluleux très mince, qui, incisé, laisse voir de la graisse molle, œdématiée, sillonnée de grosses veines thrombosées. Cette graisse qui est manifestement l'épiploon, est partout adhérente aux couches environnantes. Je cherche à l'isoler, sans sentir un anneau nulle part, je la divise avec le doigt, sans plus de succès, mais en la renversant en haut et en l'attirant dans ce sens très fortement, je découvre au-dessous d'elle, adhérent à elle, presque dans son épaisseur, une bosselure gris-noirâtre, tendue, fluctuante, grosse comme une noisette. Cette bosselure attirée ne présente ni la couleur, ni les arborisations de l'intestin ; plus on l'attire, plus elle se pédiculise sans montrer la forme d'une anse intestinale.

Croyant à l'existence d'un deuxième sac herniaire placé sous l'épiploon et renfermant de l'intestin, je saisis sa paroi avec des pinces; j'incise et aussitôt un jet de liquide, limpide, rouge, sans gaz, s'échappe, liquide identique à la sérosité d'un sac herniaire. Alors j'agrandis la petite incision dans le sens vertical, jusqu'à lui donner 3 centimètres. Mais au lieu de la surface lisse d'un sac, je vois une muqueuse violacée, tomenteuse, et bientôt sur elle quelques grains jaunâtres analogues à des grains de sable, le tout sans odeur et sans issue de gaz.

Persuadé néanmoins, que j'ai ouvert une bosselure du côlon, entraîné dans la hernie par l'épiploon et latéralement pincé, je

fais tenir solidement l'épiploon ; et j'absterge la plaie avec de l'eau phéniquée. Je suture ensuite avec de la soie phéniquée fine; ma suture, vu la difficulté, est peu méthodique : je fais d'abord des points séparés, entrecoupés, au nombre de quatre; puis je mets deux points de suture en bourse, grâce auxquels la séreuse paraît bien affrontée et est seule visible. Enfin je suture la partie supérieure (celle qui répondait au mésocôlon) de la plaie, à l'épiploon adhérent au sac. Suture superficielle, drain (qui tombe de suite), et pansement de Lister.

Journée très bonne. Morphine, 0gr.02. Glace; plusieurs vents rendus par l'anus, quelques-uns par la bouche. La température, le pouls sont normaux.

Le 14, même état, un petit vomissement muqueux le matin; du reste appétit, pas de douleurs du ventre, vents par l'anus, renvois faciles.

Le 15, on change le pansement. — Réunion complète, que je désunis un peu en dedans, mais les adhérences sont partout très solides déjà.

Tout va bien jusqu'au 18. Mais ce jour la morphine ayant été supprimée apparaît un état d'agitation extrême, parfois violente, puis un délire continu sans fièvre. — Je le rapporte à l'agitation alcoolique. En effet, dans la nuit du 19 au 20, la morphine le calme tout à fait.

Le 20, ventre souple, indolore; un peu de tuméfaction inguinale; la partie interne de la plaie, qui est grisâtre depuis deux jours, laisse suinter des matières de coloration sale, mêlées de taches huileuses et de gaz.

Depuis lors, l'écoulement d'un liquide comme séreux continue par intermittences; on fait sourdre quelques bulles de gaz en pressant sur les environs de la plaie; celle-ci se recouvre de bourgeons charnus et se rétrécit. Quelques éliminations épiploïques se font, la tuméfaction diminue. Etat excellent; appétit bon. — Les purgations se font régulièrement sans amener d'évacuation de matières par la plaie. A partir du 25, Goriot se lève 2 heures par jour.

Le malade remarque une certaine difficulté pour uriner de temps à autre. — Quand cette difficulté existe, l'écoulement par la plaie est plus abondant et le soulage. — Ce qui s'écoule est clair, limpide et a une odeur urineuse très marquée. Ce liquide s'écoule parfois par jet dans les efforts de toux; son écou-

lement est d'ailleurs fort irrégulier, tantôt abondant, tantôt presque nul pendant plusieurs jours. La plaie n'est plus représentée que par un petit bourgeon presque imperceptible.

La compression faite jour et nuit, avec un bandage herniaire par-dessus le pansement, suspend très notablement et même complètement l'écoulement. Pourtant, vers le 16 juillet, une petite rétention d'urine se produisant, le malade mouille de nouveau son pansement.

Goriot se lève et a repris ses occupations depuis longtemps, la plaie est fermée, quand vers le 3 ou 4 août, après un effort violent, il se sent mouillé de nouveau. Ecoulement abondant de liquide (urine) par la plaie pendant deux jours, puis occlusion nouvelle de celle-ci.

Depuis lors l'écoulement se reproduit de temps à autre, surtout la nuit, quand le malade n'a pas de bandage. Il est complètement supprimé par l'application de ce dernier. Peu abondant du reste, il n'apparaît ni dans la toux, ni dans les efforts. La cicatrice est parfaite; vers la partie moyenne cependant, un orifice où l'on pourrait à peine introduire une épingle, déprimé légèrement, est visible. Il n'y a pas d'érythème, l'état général est très bon, mais le malade se plaint de difficultés d'uriner au début des mictions qui sont très fréquentes.

Il se refuse énergiquement à toute sorte d'exploration (30 septembre 1882.)

Parfois, dans les hernies de la vessie succédant à des entérocèles, l'étranglement présente une *marche insidieuse*. Les symptômes sont peu accusés, la tumeur est médiocrement douloureuse, et, d'autre part, les vomissements existent à peine ; le faciès est légèrement altéré. on constate des selles irrégulières ; quelques gaz sont émis ; alors on hésite, et l'intervention chirurgicale se trouve différée. — Il en était ainsi dans le cas suivant. dont nous devons l'observation à l'obligeance de M. le professeur Guyon.

Observation IX.

Hernie inguinale étranglée, avec cystocèle. — Etranglement à marche insidieuse; par M. Broca, interne des hôpitaux.

Poulain Charles, sans profession, 67 ans, est entré le 17 décembre, salle Saint-André, n° 13, hôpital Necker, service de M. Guyon.

Le malade aurait eu, vers l'âge de 3 ou 4 ans, une hernie rapidement guérie par l'emploi d'un bandage. Vers l'âge de 21 ans, est apparue une hernie inguinale gauche pour laquelle Poulain a porté bandage très irrégulièrement. Il y a 4 ans, sont survenus pour la première fois des accidents d'étranglement qui ont cédé au taxis; depuis, des phénomènes analogues se sont produits trois fois encore et ont été guéris, soit par le taxis, soit simplement par l'application de cataplasmes.

Le 17 *décembre* à midi, immédiatement après le repas, la tumeur grossit subitement, sans effort et devint irréductible; à une heure, le déjeuner est rendu par vomissement. Le malade est apporté à 6 heures du soir à l'hôpital, insuccès du taxis sans chloroforme, puis, à 9 heures du soir, du taxis avec chloroforme. Pas de vomissement nouveau; pas de balonnement du ventre.

18 *décembre.* Dans le côté gauche du scrotum, existe une tumeur irréductible, volumineuse, au moins grosse comme le poing, peu tendue, assez souple, indolente à la pression, sonore dans toute son étendue. Elle est située au-dessus du testicule et s'engage manifestement dans l'anneau inguinal. La nuit dernière, le malade a eu quelques nausées, mais pas de vomissement.

Un grand bain; cataplasmes. — La réduction ne peut être obtenue après le bain qui a duré une heure.

19 *décembre.* Dans la nuit, le malade a bu un peu de vin qu'il a rendu immédiatement; fortes coliques. — Le matin, ventre souple; pas de nouveau vomissement, pas de nausées. Lait bien toléré dans la journée. — Lavement au miel de mercuriale.

Soir Le lavement a provoqué une selle solide et dure; coliques pendant toute la journée; pas de douleurs dans la

hernie. — Dans la nuit, seconde selle, liquide, peu abondante, en outre issue de trois ou quatre vents.

20. *Matin.* — Tumeur un peu plus tendue. Ventre souple et indolent. Lavement purgatif. — *Soir.* Une selle dans la journée, précédée d'un vent. Le malade tolère bien le lait (un litre par jour) et les potages.

21. *Matin.* — Deux selles dans la nuit, dures et peu abondantes. Ventre souple. Ni nausées, ni vomissements. — *Soir.* Météorisme, mais ventre indolent. Encore une selle dans la journée. Pas d'apétit. Apyrexie.

22. *Matin.* — Pas de selle. — Prendre dans la journée, à deux heures d'intervalle, trois des paquets suivants : jalap, 1 gr ; calomel, 0,30 centigrammes. — *Soir.* Une selle.

23. *Matin.* — Ventre toujours météorisé, mais tumeur beaucoup moins tendue. Purgation réitérée. — *Soir.* Pas de selle, mais issue de quelques vents dans la journée. Vers 7 heures du soir, délire léger qui persiste toute la nuit. Pas de vomissement. Pouls fréquent.

24. *Matin.* — Agitation, oppression; ventre très ballonné, sonorité tympanique dans toute son étendue, mais pas de douleurs spontanées, indolence à la pression, tumeur très tendue. toujours sonore. Pouls petit, fréquent, régulier. Extrémités un peu refroidies, pas de vomissement.

Soir. Le ballonnement et l'oppression augmentent; pas de selle ; pouls petit, à 142; un peu de moiteur ; extrémités moins froides, pas de douleurs. Il persiste un subdelirium dont on tire facilement le malade en l'interrogeant un peu vivement. Dans la nuit, agitation; par instant il veut se lever, mais il reprend facilement toute sa connaissance. Toujours pas de vomissement. Mort le 25, à 4 heures du matin.

Autopsie, faite le 26 décembre à 10 heures du matin. — Incision longitudinale du scrotum, empiétant un peu sur l'abdomen. Tissu cellulaire sous-cutané lâche, non adipeux ; le scrotum glisse facilement sur le sac. Sac très tendu, mince ; quand on le ponctionne, issue de gaz. Il contient un peu de sérosité louche, brunâtre ; pas de pus, pas de dépoli de la surface interne. Au-dessous de lui, le testicule contenu dans la vaginale. Le doigt indicateur pénètre aisément dans l'anneau inguinal, mais il sent que cet anneau, assez tranchant, exerce une légère constriction. Anse intestinale congestionnée, violacée,

vide, revenue sur elle-même, longue de 0m 20 c. environ. De chaque côté, elle présente des appendices épiploïques nombreux et volumineux.

La paroi abdominale est alors fendue crucialement, puis une incision est faite au niveau du collet du sac. On constate que ce collet, épaissi, adhère à l'anneau. Paroi abdominale amincie; confusion des deux anneaux inguinaux interne et externe. L'anse herniée est constituée par l'S iliaque; entre les deux chefs, corde mésentérique assez fortement tendue, allant aboutir à la partie latérale gauche de la quatrième vertèbre lombaire. Pas de perforation; l'injection d'eau, après ligature d'un des bouts n'en révèle aucune. Le chef supérieur (et externe) est uni par son bord libre au côté correspondant du collet par une adhérence manifestement ancienne.

Péritonite suppurée, généralisée.

En soulevant l'anse herniée, on trouve, sous la paroi postérieure du sac, une tumeur solide, de consistance molle, à extrémité inférieure assez irrégulière, à paroi antérieure lisse, recouverte par le péritoine, n'adhérant pas à l'intestin, se prolongeant par un pédicule un peu rétréci dans le trajet inguinal, et se continuant avec la face postérieure de la vessie. Une injection poussée par une sonde vésicale fait d'abord distendre la paroi rétro-pubienne, puis fait gonfler la poche scrotale, dans laquelle on peut d'ailleurs passer facilement une sonde en gomme par une boutonnière pratiquée à la paroi postérieure de la vessie.

En arrière, ce diverticule n'est pas revêtu de péritoine; il répond aux éléments dissociés du cordon, entourés d'un tissu cellulaire lâche, non adhérent, et on voit le canal déférent ramper sur cette face, accompagné de veines nombreuses et dilatées. Epaississements des parois de la partie herniée. Pas de rétention d'urine.

L'évolution lente des phénomènes morbides dans l'observation précédente s'explique aisément par la largeur de l'anneau inguinal; en outre, la présence d'une portion de la vessie dans le collet du sac prévenait en

partie les effets de la constriction de l'anse intestinale. Presque tous les jours, depuis le début des accidents, le malade a eu des selles soit spontanément, soit sous l'influence des purgatifs. La péritonite s'est développée insidieusement. Il est utile de signaler cette marche particulière des accidents ; elle n'est pas rare dans les cystocèles. — Dans de semblables circonstances, il importerait, croyons-nous, de pratiquer la kélotomie, sans attendre l'apparition des symptômes graves de l'étranglement herniaire.

C. — Hernies de l'ovaire.

Les hernies de l'ovaire sont rares. Depuis Deneux, qui, en 1813, publia un mémoire intéressant sur ce sujet, on ne trouve que quelques observations rapportées avec détails. Loumaigne en a cependant relaté dans sa thèse un certain nombre, à l'occasion d'un cas nouveau bien étudié dans le service de Dolbeau. Puech, dans un très important travail des *Annales de Gynécologie* en 1879, a fait connaître l'état de la science sur ce sujet. — Trois observations récentes nous ont paru, à des titres divers, mériter plus spécialement l'attention ; nous les citons plus loin (1).

C'est dans la région inguinale qu'ont lieu les déplacements les plus fréquents de l'ovaire. Ils résultent d'un effort, mais souvent aussi ils sont congénitaux. Guersant a publié un certain nombre de cas intéressants observés

---

(1) Loumaigne. Th. 1869. — Voy. aussi Wibaille. Th. Paris, 1874. — Mém. de Franck Hamilton et Terry. *Bellevue Hosp. Reports.* 1870 — Lenz, *Gaz. Med. de Strasbourg.* 1881.

chez des petites filles. Féré, après Billard et Puech, vient encore d'appeler l'attention sur ce point (1).

D'après Puech, sur 86 cas d'*ovarioncies* inguinales, on en compte 54 de *congénitales* contre 16 d'*accidentelles*. Les premières coïncident assez souvent avec des *anomalies* des organes internes ou externes de la génération ; on les a rencontrées avec un utérus unicorne ou bicorne, 4 fois ; 13 fois avec l'hermaphrodisme féminin, et 16 fois avec l'absence ou l'état embryonnaire de l'utérus. Werth a rapporté récemment l'histoire d'une jeune fille, âgée de 22 ans, chez laquelle il a observé un développement rudimentaire des cordons de Muller, une ectopie congénitale des reins, et une hernie inguinale double des ovaires ; il n'existait aucun rudiment du vagin ; par le palper abdominal combiné avec le toucher rectal, on ne rencontrait ni l'utérus, ni ses annexes. Les deux ovaires herniés étaient mobiles, placés symétriquement dans la direction du canal inguinal, le pôle supérieur ou externe correspondant à l'anneau inguinal dilaté, le pôle inférieur ou interne à l'extrémité supérieure de la grande lèvre. Des douleurs assez vives apparaissaient à chaque *molimen* menstruel, s'irradiant dans le bassin et dans les lombes. Esmarch pratiqua l'extirpation des deux ovaires avec succès. On constata que les deux organes avaient fonctionné, que leur surface était couverte en quelques endroits de cicatrices volumineuses, en d'autres brillante et lisse, ici et là bombée et parsemée de petits follicules. Le plus volumineux avait 11 millimètres de diamè-

---

(1) Féré. — *Etude sur les orifices herniaires et les hernies abdominales chez les nouveau-nés et les enfants à la mamelle* (*Revue mensuelle de médecine*, 1877, p. 441).

tre et renfermait un œuf. A gauche existait un corps jaune de 6 millimètres (1).

Cependant, la raison *étiologique* de la *hernie congénitale* des ovaires ne réside pas seulement dans une anomalie des organes de la génération, bien qu'on l'ait relevée dans 34 cas sur 54; Puech croit qu'elle résulte souvent d'un mouvement de descente exagéré, et qu'il s'agit d'une véritable ectopie inguinale, ayant de nombreuses analogies avec la migration des testicules; les fibres musculaires du ligament rond agiraient à la façon du *gubernaculum testis*, et entraîneraient l'ovaire, la trompe et parfois même l'utérus, dans le canal de Nuck, vers le quatrième ou sixième mois de la vie intra-utérine, au moment où celui-ci a son maximum d'étendue. Souvent cette attraction par le ligament rond aurait lieu des deux côtés; il existe 28 exemples de hernies doubles. Dans la hernie congénitale, l'ovaire est invariablement accompagné de la trompe. Les hernies *accidentelles* de l'ovaire, toujours unilatérales, surviennent souvent après les couches; tantôt elles succèdent à une chute (Deneux); tantôt elles sont le résultat d'efforts musculaires, et souvent elles se produisent dans un sac inguinal déjà occupé par de l'intestin ou de l'épiploon.

Dans le sac herniaire, on trouve, à l'autopsie, l'ovaire sain, congestionné, ayant subi la dégénérescence fibroïde, quelquefois kystique et même cancéreux. (2) La glande sexuelle, en se déplaçant vers l'aine,

---

(1) Werth. — *Arch. f. Gyn.* T. XII, p. 132, avec un dessin, 1876. Voyez aussi les faits analogues de Jaquet (*Beitr. z. Geburtsh u. Gynæk*, t. II, p. 10) et de Lamm (*Hygiæa*, 1873, p. 336).

(2) Guersant. — *Bult. soc. de chir.*, T. VIII, p. 533. — Puech note en outre les cas de dégénérescence suivants : cancer (Papen); tubercules (Puech); adénome kystique (Sonnenbury).

entraîne de son côté la trompe et l'utérus. Celui-ci subit une déviation importante à connaître pour le diagnostic ; son angle correspondant se porte vers l'aine en même temps que tout son corps tourne sur son axe. Ce double mouvement de bascule et de rotation a pour effet de porter le col du côté opposé. La trompe, seule ou associée à l'ovaire, peut se rencontrer dans un sac herniaire. Enfin, on connaît un certain nombre d'exemples dans lesquels l'utérus s'est lui-même étiré et engagé plus ou moins complètement dans le canal, et même est descendu en partie dans la tumeur inguinale (Cas de Lallement et Desault, Murat). — L'ovarioncie se trouve quelque fois mêlée d'entérocèle, d'entéro-épiplocèle ou même d'épiplocèle simple (1).

L'ovaire hernié se présente généralement sous la forme d'une tumeur ovoïde, lisse, régulière, d'une consistance assez ferme quoiqu'un peu résistante, quelquefois molle, fluctuante. Ce dernier état tient à la pré sence de liquide dans le sac ou de kystes à la surface. Dans l'aine, la malade éprouve des douleurs, des tiraillements qui se propagent dans le bas ventre. Au moment des règles, d'après certains auteurs, la tumeur gonfle et est le siège d'un véritable *molimen congestif ;* l'organe subit en même temps une augmentation de volume qui a été notée dans seize observations. — Par la *pression*, on détermine une sensation spéciale, *douloureuse* et *voluptueuse* tout à la fois. Chez la cuisinière observée par Loumaigne, sous l'influence des tentatives de taxis, l'organe, de flasque et inégal, devenait plus dense et plus uni à sa surface : « on eut dit une sorte de priapisme

---

(1) Lallement. — *Mém. soc. d'émulation.* T. III, p. 323.
Chopart et Desault. — *Trait. des Mal. chir.*, T. II, p. 305.

amené par le toucher. » — Lorsqu'on exerce, à l'aide d'un doigt introduit dans le vagin, un mouvement de propulsion rapide sur le col de la matrice, ou qu'on fait basculer cet organe en différents sens, il n'est pas rare de voir les mouvements se communiquer à l'organe hernié, attaché au fond de la matrice par l'intermédiaire du ligament ovarien. C'est là un signe précieux quand on l'obtient.

Ce n'est cependant que dans un petit nombre de cas que le *diagnostic* a été exactement établi par le médecin ; M. Puech remarque que, sur 110 cas, il n'en est guère que 22 qui aient pu être reconnus. Le plus souvent, on a pris la tumeur observée pour une hernie et on a fait porter un bandage, dont la présence a déterminé des douleurs plus ou moins vives. Lassus a confondu l'ovaire déplacé avec un ganglion ; Guersant a pensé à un kyste, Luke à un lipôme ; et M. Puech rapporte le cas curieux où, chez un hermaphrodite, l'ovaire hernié a pu être pris pour un testicule. — L'erreur la plus difficile à éviter est avec certains épiplocèles ; cependant, la hernie de l'ovaire est plus douloureuse, plus circonscrite, plus résistante que l'épiplocèle.

L'ovaire hernié est presque toujours *irréductible;* il est, en effet, assez fréquemment le siège de poussées inflammatoires qui déterminent la formation d'adhérences. — Cette *ovarite* peut aller jusqu'à la suppuration et la formation d'un abcès (Lassus.)

Dans une dizaine de cas, des phénomènes *d'étranglement* ont été observés *bien qu'il n'existât pas d'intestin*, tels que douleurs, vomissements, algidité. Ils ont été assez graves pour décider à faire l'opération. Dans un cas de double hernie ovarienne, Pott a extirpé les deux organes pour des douleurs intolérables, et a obtenu la guérison. Heboux, chirurgien de Rio-Janeiro,

pour un cas d'étranglement de l'ovaire, a fait avec succès la kélotomie (1). Nous citons à titre d'exemple les deux observations suivantes :

Observation X.

Hernie étranglée de l'ovaire. — Opération. — Guérison ; par le Dr Th. Balleray *(The American journal of the medical Science vet. 1877).* Analysée *in Arch. génér. de médecine ;* par le Dr G. Darin.

Le 7 août 1876, je fus appelé auprès de Mme P..., âgée de 37 ans, qui n'avait jamais eu d'enfants et était atteinte depuis longtemps d'une hernie inguinale oblique du côté gauche. Cette hernie s'étrangla il y a plusieurs années, époque où cette dame habitait l'Angleterre, et on ne parvint à la réduire qu'avec des efforts considérables de taxis. Le chirurgien ordonna ensuite l'usage d'un bandage bien ajusté et conseilla de demander immédiatement les secours de l'art dans le cas où cette hernie viendrait à s'étrangler de nouveau. Au moment où j'arrivai, je constatai que la lésion, jusque-là réductible, sauf dans le cas dont je viens de parler, était descendue et avait résisté aux efforts les plus persévérants de la malade pour la faire rentrer. Les choses étaient en cet état depuis quatre jours ; il y avait eu d'abord de la douleur, puis des nausées et des vomissements, avec sentiment de défaillance ; la malade ayant ses règles alors, répugnait à se laisser examiner pendant la menstruation, c'était pour cela qu'on ne m'avait pas envoyé chercher plus tôt. Garde-robes deux jours avant ma visite ; langue sale, peau moite, pouls à 120 et faible ; nausées plus ou moins constantes et sentiment de défaillance et de prostration qui, d'après la description que m'en donna la malade, pourrait, je crois, être comparé à celui que détermine une forte compression du testicule.

---

(1) Maisonneuve, Th. Concours 1850.

La tumeur herniaire, volumineuse, semblait être divisée en deux portions par un sillon ; la peau était à son niveau assez enflammée et sensible au toucher. La palpation faisait éprouver aux doigts une sensation particulière, surtout dans la partie inférieure de la tumeur; aussi, compris-je qu'il y avait là quelque chose d'insolite, sans me rendre parfaitement compte de la nature de la hernie. En conséquence, je priai le Dr Marsh de m'aider de ses lumières ; il me parut tout aussi embarrassé que moi, en admettant toutefois la possibilité de la participation de l'ovaire à la masse herniée. Le taxis ayant échoué et vu la situation critique de la malade, nous fûmes convaincus, mon confrère et moi, de la nécessité et de l'urgence de l'opération.

Le mari de cette dame, mis au courant de notre délibération, nous demanda d'intervenir immédiatement si nous le jugions nécessaire. Alors, aidé de MM. Marsh et Rogers, je procédai à l'opération. Après être arrivé sur le sac, je l'ouvris avec précaution, et il sortit environ 4 onces d'un liquide jaune brunâtre; mais je fus surpris de ne trouver *ni intestin, ni épiploon;* l'ovaire gauche *seul* occupait la partie inférieure du sac et il était étroitement étranglé par une solide bande fibreuse qui, s'étendant d'une paroi à l'autre du sac serrait l'ovaire à peu près, au niveau de son 1/3 supérieur. La section de la bride constrictive dégagea l'ovaire; cet organe était fortement congestionné, mais il paraissait avoir conservé encore sa vitalité; je me décidai, après avoir pris l'avis de mes confrères, à le repousser dans la cavité abdominale. Puis nous procédâmes à un pansement ordinaire.

La convalescence fut entravée par une péritonite assez intense ; cependant, au bout de trois semaines, la malade put se lever et marcher. L'entérocèle se reproduisit alors et nécessita l'application d'un bandage. Tout alla bien ensuite.

Ces phénomènes d'*étranglement de l'ovaire*, bien qu'il n'existe pas d'anse intestinale, correspondent à des accidents analogues du testicule en ectopie, dont nous parlons plus loin, p. 145.

Observation XI.

Hernie inguinale ovarique simulant l'étranglement. — Extirpation.—Guérison ; par C. Raffo (*Lo Sperimentale*, 1881. Fasc. I; *Centralblatt f. Chirurgie*, 1881, n° 19 et *Arch. gén. de méd.*, août 1881).

Femme de 48 ans, hystérique, portant depuis la naissance une petite tumeur irréductible de l'aine droite, tumeur indolore, conservant toujours le même volume, même aux époques menstruelles ; la malade la contenait au moyen d'un bandage parfaitement supporté; depuis cinq, mois environ elle a pris du développement.

A l'entrée, on constate ce qui suit : tumeur de l'aine gauche, moyennement douloureuse à la pression et de consistance assez dure. Catarrhe intestinal à la suite de purgations répétées. Léger météorisme.

On diagnostique une hernie épiploïque inguinale congénitale irréductible. Traitement symptomatique, opium, glace, etc.

Le lendemain, apparition brusque de symptômes d'étranglement : kélotomie. On arrive sur un sac très tendu, qu'on prend pour le sac herniaire et duquel l'incision fait jaillir un liquide visqueux.

Ce sac était un kyste, qui se continuait à travers le canal inguinal avec un corps solide que l'on reconnaît être l'ovaire gauche.

Extirpation, drainage, pansement de Lister.

Disparition rapide des signes d'étranglement.

Diminution notable de l'état hystérique.

Dans plusieurs observations, des *grossesses* sont survenues chez des malades atteintes de hernies de l'ovaire. Deneux rapporte l'histoire d'une femme qui, étant grosse de quatre mois, fit une chute ; une tumeur formée par l'ovaire déplacé apparut à l'aine et détermina

des douleurs assez vives. L'accouchement à terme eut lieu sans accident, mais des phénomènes d'étranglement survinrent consécutivement; on fit la kélotomie, qui réussit.

Puech, dans son mémoire des *Annales de gynécologie*, relate, d'après un médecin du XVIIIe siècle, l'histoire d'une jeune demoiselle de 20 ans, qui eut une *grossesse extra-utérine* dans un ovaire en ectopie inguinale. L'opération fut faite et on retira un petit fœtus de deux mois et demi, long d'un demi-pied et encore vivant (1).

L'observation suivante, de date récente et peu connue, mérite d'être rapportée en entier.

Observation XII.

Hernie inguinale contenant l'utérus et les ovaires. — Plusieurs grossesses dans l'utérus déplacé —Avortements; par Scanzoni. *(British and for medical Review.* Juillet 1871. — *Gaz. hebd.* 1871*).*

La femme dont il s'agit a été réglée pour la première fois à vingt et un ans. Les règles cessèrent et il survint de l'ascite et de l'œdème. A vingt-deux ans, la menstruation devint régulière. A vingt-huit ans, grossesse, accouchement à terme, travail prolongé, enfant vivant. Second accouchement, quatre jours après lequel elle retourne à son travail. Quatre semaines après, elle tomba en soulevant une barrique de vin, et remarqua dans l'aine gauche une tumeur qui ne pouvait être réduite. Cet état dura quatre ans. Elle eut alors une fièvre typhoïde, pendant laquelle les règles s'arrêtèrent pour faire place à une leucorrhée

(1) Observation de Louis Leger de Gouey, maître chirurgien juré (Rouen, 1716, in-8°, 5e partie, p. 401).

abondante, en même temps que la tumeur inguinale atteignait en peu de temps le volume du poing. Examinée alors, cette tumeur était unie, ferme, s'étendant du côté de la grande lèvre gauche. Elle était plus large en bas, amincie en haut, aplatie d'avant en arrière, plus sensible à la pression que les parties voisines. En dehors et en haut de ce corps volumineux et piriforme, on trouvait une petite tumeur du volume d'un noyau d'abricot, moins mobile, mais plus sensible, devenant distinctement plus douloureuse et plus volumineuse pendant la période menstruelle. Par le toucher, on trouvait le vagin allongé, tiré en haut et à gauche, infundibuliforme; dans le fond, pas de col utérin, mais seulement une petite ouverture ronde. Si, le doigt engagé dans cette petite ouverture on soulevait le sac herniaire de façon à le remonter sur la branche horizontale du pubis, on sentait manifestement que la traction du vagin à gauche était relâchée, et qu'une petite portion du col, recouverte de cicatrices, s'engageait dans le vagin.

Une sonde très fine fut alors engagée dans le col, et pénétra jusqu'au fond de la tumeur inguinale. Une sonde étant introduite dans la vessie, et un doigt dans le rectum, on s'assura que l'utérus n'existait pas dans sa position normale. Deux ans après, la tumeur augmenta de volume, la femme ayant soulevé un poids. Deux ans après encore, elle se remaria, conçut immédiatement, et avorta à deux mois; pas d'hémorrhagie consécutive notable. La tumeur qui, avant l'avortement, avait atteint le volume de deux poings, revint à sa grosseur primitive. Huit mois et demi après cet avortement, nouvelle grossesse. La tumeur devint fatigante par son poids, et, plus tard, devint le siège de douleurs aiguës, parfois rémittentes, parfois lancinantes. Miction douloureuse, ténesme vésical, constipation opiniâtre. A quatre ou cinq mois, bruit de souffle utérin, pas de bruit du cœur fœtal; vagin très allongé, tiré à gauche.

Traitement palliatif, jusqu'à ce que, à la fin du cinquième mois, les douleurs devinrent presque intolérables et s'accompagnèrent d'un mouvement fébrile. La tumeur devint rouge, grossissant presque à vue d'œil; veines sous-cutanées dilatées, peau rouge et tendue. On décida de pratiquer l'avortement. On introduisit le stylet dans l'utérus et l'on fit une injection d'eau chaude; expulsion d'un enfant mort, délivrance spontanée. Quatre heures après, la malade accusait de fortes tranchées; le

lendemain, il n'y avait plus de fièvre. L'utérus était moins douloureux à la pression qu'avant l'avortement. Le fœtus mesurait 86 millimètres et pesait 75 grammes. La tumeur fut mesurée avec soin pendant sa diminution. Avant l'avortement, elle avait 16 centimètres de long ; 44,5 de circonférence ; le lendemain, 15 centimètres de long ; 38 de circenférence. La diminution se fit rapidement de jour en jour, jusqu'au septième, où la longueur était de 12 centimètres; la circonférence de 30,5. Etat stationnaire pendant trois jours; la diminution recommence après l'administration de doses d'ergot et le lendemain, la longueur était de 10,5 centimètres; la circonférence de 29,5. Le douzième jour, longueur de 9 centimètres; circonférence 28 ; ce qui fait, en onze jours, une diminution de 7 centimètres en longueur, de 10 centimètres en circonférence. Les mensurations ne purent être continuées, la femme allant bien et ayant insisté pour quitter l'hôpital.

Cette observation indique la conduite que devrait tenir le chirurgien, lorsqu'une grossesse s'est développée dans un utérus, qui fait partie d'une hernie inguinale. Dès que les douleurs deviennent intolérables, on est autorisé à pratiquer l'*avortement artificiel* (1).

---

(1) Pendant que nous faisons imprimer notre thèse, paraît l'article *Ovaire* du *Dict. encyc. des sc. méd.* par M. le Dr Ferrand.

CHAPITRE III.

Variétés rares par certaines anomalies du sac et de son collet.

Nous comprenons, sous ce titre, certaines formes anomales du sac herniaire ou de son collet, dont Arnaud, Scarpa, Dupuytren ont rapporté d'intéressantes observations cliniques; que Cloquet a le mieux étudiées au point de vue anatomique; et dont Demeaux a essayé d'élucider le mécanisme dans son mémoire sur l'évolution du sac herniaire.

On les appelle : 1° Hernies à *collets multiples* ou à *sacs superposés* (Cloquet). 2° Hernies à *sacs doubles* dans la même gaine (Demeaux, Cloquet). 3° Hernies à *sac diverticulaire scrotal* (Demeaux) : sacs accidentels dont l'un est placé sur la paroi de l'autre.

Peut-on reconnaître ces anomalies sur le malade?

Lorsque la hernie n'est pas étranglée, peut-être un examen attentif des parties contenues dans le scrotum donnerait des résultats intéressants; mais les causes d'erreur sont nombreuses ; un sac simplement lobé par des épaisissements et des brides peut être confondu avec un sac à collets superposés.—Un sac double dont les deux collets ont leur origine à l'anneau interne du canal inguinal, descend par ses fonds à des hauteurs différentes dans le scrotum ; l'un atteint les bourses, tandis que l'autre reste dans le canal inguinal ou au niveau de l'orifice externe. — Les sacs diverticulaires accolés à un grand sac, soit le long de la paroi, soit au fond même, sont d'un diagnostic des plus épineux. L'épaississement des

enveloppes scrotales, les brides du sac, les adhérences déjà contractées, la présence de lobules épiploïques plus ou moins indurés augmentent encore les difficultés. Cependant, un examen attentif pourra souvent, croyons-nous, donner des renseignements fructueux. —Lorsque l'étranglement s'est manifesté, la douleur, la congestion inflammatoire, l'épanchement séreux qui distend les enveloppes du sac, semblent ne permettre aucune tentative de diagnostic. Aussi, est-ce *pendant la kélotomie* ou à l'*autopsie* que le chirurgien a découvert ces dispositione anomales. Il faut être prévenu des principales variétés qu'on peut rencontrer ; et, peut-être, dans l'avenir, un diagnostic plus délicat sera-t-il possible? Montrons par quelques exemples comment on pourrait y parvenir soit avant, soit pendant l'opération.

1° *Sacs à collets multiples ou superposés.* — Lorsque l'étranglement occupe un des collets qui correspond à l'un des orifices inguinaux, peu importe. Dans une kélotomie, on recherche d'abord l'étranglement au niveau de l'orifice externe ou aponévrotique du canal inguinal ; s'il n'y est pas, il faut remonter vers l'orifice interne, et au besoin débrider la paroi antérieure du canal. — Lorsque le collet qui s'étrangle est dans le scrotum, c'est de ce côté que devront porter les investigations. Peut-on, dans ce dernier cas, faire le diagnostic avant l'opération? Les explorations suivantes donneront quelques renseignements. En portant le doigt dans le canal inguinal, on pourra reconnaître que les orifices sont libres, que le collet du sac n'est pas douloureux, mais que la tension et la sensibilité existent plutôt dans la partie scrotale de la tumeur. Enfin, quelquefois la tumeur sera réductible en partie, puisque les anneaux sont libres : mais on ne pourra la faire rentrer que jusqu'au point qui est le siège de l'étranglement ; au-dessous, l'intestin

étranglé *forme bouchon* et ne peut entrer dans le canal. — On conçoit cependant combien ces signes sont inconstants et incertains.

2° *Hernies à double sac dans la même gaine.*—Le mécanisme de ces hernies à double sac dans la même gaine a été bien étudiée par Demeaux. Le collet d'un ancien sac herniaire s'est rétréci au niveau de l'anneau, s'est détaché du bord de cet orifice sur un point de sa circonférence; à l'occasion d'un nouvel effort, une petite anse intestinale s'engage par le point de l'orifice devenu libre, et descend dans le canal en poussant devant elle le péritoine ; elle prend ainsi place à côté de la première. Ce fait correspond aux cas dans lesquels, après des symptômes d'étranglement, on a ouvert un grand sac contenant quelquefois du liquide et une anse intestinale, mais dont le collet et les orifices sont complètement libres. En cherchant profondément, on trouve dans le canal une petite masse dure, tendue; c'est une pointe de hernie engagée à côté de la première,et c'est sur le sac collatéral qui la contient qu'il faut faire porter le débridement. Dans une observation relatée par Demeaux, Velpeau portant le doigt au fond du canal, sentit une petite masse dure, qu'il prit d'abord pour une induration épiploïque. Cependant, il reconnut son erreur et débrida le deuxième petit sac. Le malade succomba. Dupuytren rapporte aussi plusieurs observations de ce genre (1).

Quelquefois le second sac descend au niveau ou plus bas que le premier dans le scrotum. Le sac le plus ancien peut être déshabité et ne contenir que du liquide ou de la graisse. Dans d'autres cas, le premier sac appartenant à une hernie congénitale, le second est accidentel.

---

(1) Demeaux. *Loc. cit.* P. 385.—Dupuytren. *Clin. chir.* T. V, p. 587.

Toutes ces variétés, dont on rencontre la description dans les auteurs, n'ont pas été l'objet d'un diagnostic clinique avant la kélotomie.

3° *Hernies à sac diverticulaire scrotal (subjacent ou latéral).*—Le mécanisme de ces sacs a été nettement indiqué par Arnaud, Demeaux. Une poche herniaire de médiocre volume s'étant formée, son col se rétracte sur lui-même et se décolle des bords de l'orifice aponévrotique; vient une nouvelle anse intestinale, qui pousse devant elle le sac détaché, entraînant avec elle le péritoine. On a bientôt un grand sac occupant le scrotum et ayant au-dessous de lui un sac plus petit (le sac primitif) avec lequel il communique par une étroite ouverture qui n'est autre que l'ancien collet. Si le petit sac inférieur se renverse sur le côté, on a le sac à appendice renversé de Cloquet. Il peut arriver qu'une anse intestinale du grand sac vienne se pincer dans l'orifice de communication des deux sacs; on aura ainsi un étranglement scrotal. On observe des faits analogues dans la hernie congénitale : nous aurons occasion de les étudier plus loin.

Quelquefois le sac diverticulaire inférieur ne contient que de la sérosité ou du pus.

Dans toutes les anomalies de la hernie inguinale tenant à la conformation du sac, de bonnes observations font défaut pour établir un diagnostic ayant quelque probabilité.—Aussi, importe-t-il de poser nettement ce précepte : dans toute kélotomie, si on ne trouve pas l'étranglement aux orifices supérieurs ou dans leur interstice, il faut penser qu'il peut s'agir d'une constriction *intra-scrotale.* — « L'étranglement peut exister presque dans toutes les parties de l'étendue des tumeurs herniaires, » avait fait observer Dupuytren dans ses Leçons cliniques (P. 547).

DEUXIÈME PARTIE

Variétés dans les hernies congénitales

CHAPITRE I.

Considérations générales. — Pathogénie.

I. — Nous conservons les expressions *hernies congénitales*, pour désigner toutes les descentes de l'intestin, dans le canal séreux *péritonéo-vaginal ;* l'usage en a prévalu dans le langage commun. Correctement, on devrait dire : *hernies vaginales,* mais, alors, la confusion est possible avec les hernies du vagin.

Il convient, cependant, de remarquer que, la plupart du temps, l'enfant vient au monde sans cette infirmité (1) ; lorsqu'elle existe, ce n'est pas constamment dans la séreuse péritonéo-vaginale, que l'intestin a fait issue ; il occupe, dans quelques cas, *un sac péritonéal* (2).

Il faut adapter le mot *congénital* moins à la hernie, simple accident consécutif, qu'au vice de conformation

---

(1) Malgaigne, sur 300 hernies inguinales en trouve : de la naissance à 1 an, 22 ; de 1 an à 5 ans, 17 ; de 5 à 10 ans, 59.

(2) Obs. Demeaux, Giraldès, Morel-Lavallée *in* Féré, *loc. cit.*

qui la prépare : la *non-oblitération du conduit péritonéo-vaginal* (1).

II. — Parmi les formes ou aspects divers des hernies inguinales congénitales, les études des auteurs ont créé deux *types classiques* : dans l'un, le canal péritonéo-vaginal et son diverticulum péri-testiculaire, ouverts largement, sont remplis par l'anse herniée ; dans l'autre, la séreuse, qui entoure la glande spermatique s'est fermée ; l'intestin n'occupe que le *canal*, resté perméable. Malgaigne a dénommé ces hernies : 1° *Hernie vaginale testiculaire* ; 2° *Hernie vaginale funiculaire*. (*Fig.* 2 et 3. Pl. I.)

Avant d'entrer dans la description des *variétés*, faisons connaître les caractères les plus sommaires des *prototypes* : l'esprit, plus tard, saisira mieux les différences (2).

Les éléments de diagnostic des hernies inguinales congénitales se puisent dans la recherche minutieuse des faits relatifs à l'*histoire* de la tumeur (commémoratifs), ou sont le résultat de l'*examen direct*.

Les premiers sont communs aux deux types. — Par l'interrogation, conduite avec patience, on obtiendra des renseignements sur l'hérédité dans les ascendants ou les collatéraux, sur la date de l'apparition de la

---

(1) Sur 70 nouveau-nés ou fœtus examinés par Camper, 34 avaient le canal péritonéo-vaginal ouvert des deux côtés ; 14 seulement du côté droit ; 8 du côté gauche ; il n'en restait que 7, sur lesquels il fut fermé d'un côté.—Sur 62 sujets de 1 jour à 1 mois, Féré trouve 34 cas d'oblitération des deux côtés ; 10 cas d'un seul côté ; 18 cas d'oblitération incomplète et 14 cas de perméabilité absolue. — Ramonède estime à 15 p. 100 les cas de persistance du conduit péritonéo-vaginal chez l'adulte.

(2) Les études récentes rendent nécessaire cette description insuffisante dans les auteurs.

tumeur, sur son mode de formation et sur la manière, dont s'est opérée la descente du testicule dans les bourses (1). Les résultats à acquérir par cette voie sont importants, car l'hérédité est fréquente dans la hernie congénitale ; d'autre part, il existe trois âges favorables pour son évolution : dans les premiers moments de la vie, l'intestin sort sous l'influence des cris de l'enfant, ou quand il commence à marcher ; ou à dix ans, quand il se livre à des jeux plus bruyants ; ou vers quinze ou vingt-cinq ans, au moment des efforts musculaires ; enfin, dans nombre de cas, la glande séminale, primitivement incluse dans le canal ou arrêtée à l'anneau, tombe dans le scrotum, tandis que les intestins se précipitent par la voie ouverte. — Toute hernie congénitale s'est ordinairement produite d'*un bloc*, c'est-à-dire que, d'un seul coup, elle atteint le fond du sac scrotal. Au contraire, la *hernie commune* s'exécute en *trois temps*. Elle franchit l'anneau interne, puis l'externe, avec un craquement caractéristique ; sous l'influence d'un dernier effort, elle descend dans les bourses (d'après Malgaigne).

Les caractères physiques des hernies congénitales, dont nous nous occupons, sont sous la dépendance de la *nature de la poche* qui les contient ; ils en reproduisent les qualités anatomiques ; ils ont, à divers points de vue, de grandes analogies avec ceux des *hydrocèles congénitales* de la même région. Du reste, l'issue de l'intestin hors de l'abdomen et la présence de liquide

---

(1) La préexistence d'un *testicule oscillant*, c'est-à-dire capable de remonter dans l'aine sous l'influence d'un mouvement de toux, ou pouvant être conduit dans le canal avec les doigts, a été considéré comme un signe de persistance d'une cavité séreuse canaliculée, par conséquent de congénialité.

dans la séreuse péritonéo-vaginale sont des états pathologiques fréquemment associés. — Il existe dans les tumeurs herniaires vaginales un aspect de *congénialité*, de *jeunesse*, qu'on ne rencontre pas dans les hernies communes. Le péritoine, doublé de sa couche cellulo-graisseuse, forme à ces dernières une poche épaisse ; la *minceur* de la paroi vaginale et même de toutes les enveloppes est de règle dans les premières (1).— Chez les enfants, malgré la présence d'une anse intestinale, souvent on peut constater que la tumeur est transparente.

La hernie congénitale reproduit la *forme* de la séreuse péritonéo-vaginale ; elle est piriforme dans sa partie scrotale ; devenant cylindroïde, elle passe dans l'anneau de l'oblique ordinairement élargi ; là, elle se rétrécit un peu ; puis, elle se dilate dans le canal inguinal, le cylindre se renflant, soulevant la paroi antérieure du canal, de telle sorte qu'une tuméfaction ovoïde, allongée, parallèle à l'arcade de Fallope, existe dans le *pli de l'aine*. Rarement, en effet, les anneaux interne et externe du canal cheminent l'un vers l'autre et viennent sur le même plan antérieur, comme dans les hernies communes, déjà anciennes (Ramonède). — La *consistance* est uniforme ; car, la plupart du temps, ces tumeurs ne contiennent qu'une anse intestinale, souvent fort longue (15 à 25 centimètres) ; l'épiploon forme dans un très petit nombre de cas une nappe placée au-devant de celle-ci (2). La *sonorité* existe partout, jusque dans le trajet inguinal. Assez souvent, en bas, cependant, s'accumule de la séro-

---

(1) On a constaté la persistance de ces caractères sur des tumeurs datant de 20 et 25 ans (Ramonède). — Mais il est évident que, dans les vieilles et volumineuses hernies, ces caractères sont très atténués.

(2) Sur 14 cas, Ramonède a trouvé 11 entérocèles et seulement 3 entéro-épiplocèles. (Thèse 1883).

sité, et on trouve aux régions déclives de la matité, de la transparence (*Hydro-entérocèle congénitale*). — Lorsqu'on essaie de réduire, on voit quelquefois le testicule entraîné vers l'anneau par des adhérences.

Dans le premier des types cliniques que nous envisageons (*hernies vaginales testiculaires de Malgaigne*), le liquide aqueux ou les anses intestinales entourent de toutes parts la glande séminale, qui disparaît au milieu d'eux. (*Fig.* 2. Pl. I.) Dans la hernie commune, disent les auteurs, le sac herniaire n'atteint pas le testicule, il reste au-dessus, séparé par une rainure circulaire ; d'autre part, cet organe est facilement palpé au-dessous.

Dans la hernie *vaginale funiculaire*, le sac séreux péritonéo-vaginal n'atteint pas la glande séminale ; mais quelquefois, dit Malgaigne, l'anse intestinale descend jusqu'au quart ou la moitié de sa hauteur, fait trop difficile à apprécier pour constituer un caractère clinique. Mais sa saillie se prolonge dans le canal inguinal comme pour la hernie vaginale complète. Ce fait la *différencie* de la hernie commune. (*Fig.* 3. Pl. I.)— Toutefois, pour nous, les éléments d'un *diagnostic sûr* dépendent plutôt de ce que le sac, qui la contient, est formé par un canal péritonéo-vaginal dilaté, ayant subi déjà un commencement d'oblitération, dont, en certains cas, les vestiges s'accusent au dehors (1). La cavité séreuse n'est pas lisse et uniforme, comme dans le premier type ; elle contient des diaphragmes annulaires, des valvules, des brides ; sur certains points de sa longueur, le canal a subi des rétrécissements. De là résulte certaines *irrégularités de surface*, des sillons, des rainures, limitant des lobes ou des renflements. L'aspect n'est pas sans analogie avec les

(1) Ils apparaissent plus nettement après l'incision de la peau et du crémaster.

hernies à collets multiples, qui appartiennent à la hernie commune, mais dont le mécanisme est tout à fait différent, ainsi que nous l'avons exposé. La comparaison est encore à établir avec ces hydrocèles congénitales du cordon, qu'on a qualifiés d'hydrocèles moniliformes, en chapelet, etc. — Une des variétés les plus intéressantes est représentée par la *hernie en bissac* de l'aîne ; une des tumeurs soulève le canal inguinal, une autre occupe la racine des bourses et reste à distance du testicule; le collet qui les réunit répond à l'anneau du grand oblique. (Voy. *Fig.* 15, Pl. II.) C'est la reproduction de *l'hydrocèle en bissac*, avec la matité et la transparence en moins (1) — Une autre variété plus rare, mais très intéressante, à cause de l'espèce d'étranglement auquel elle donne lieu, sera étudiée plus loin sous le nom de hernie congénitale *funiculo-testiculaire* (Variété de Trélat). (*Fig.* 4. Pl. I.) (2).

---

(1) Nous décrirons plus loin, sous le même nom de hernie en bissac inguino-propéritonéale, une tumeur dont une des poches occupe le canal et dont l'autre, plus volumineuse, se développe *sous le péritoine.*

(2) Au point de vue anatomique, Ramonède signale certains caractères particuliers pouvant être vérifiés pendant la kélotomie ou à l'autopsie. Il faut admettre, d'après lui, la *congénialité* d'une hernie inguinale : 1° lorsqu'on constate l'existence du pli-péritonéal rétro-inguinal; 2° lorsqu'une partie du sac s'est développée en arrière du fascia transversalis fibreux; 3° lorsqu'on trouve plusieurs diaphragmes annulaires, minces, tranchants, formés par la séreuse adossée à elle-même, divisant quelquefois le sac en compartiments secondaires. Dans les hernies anciennes, les plis péritonéaux s'effacent par distension et des *stigmates* transversaux, bien différents des stigmates verticaux de Cloquet, en figurent les vestiges; 4° lorsque le sac présente des adhérences assez intimes avec le tissu cellulaire voisin ; 5° lorsque, par la dissection, on découvre le cordon fibreux de Cloquet, vestige du canal péritonéo-vaginal: ce cordon va du fond du sac à la vaginale qui se termine par un sommet aigu ; 6° enfin le canal déférent fait une forte saillie dans le sac, où il semble disposé comme un tendon dans sa gaine séreuse. (*Sur le canal péritonéo-vaginal et de la hernie péritonéo-vaginale étranglée chez l'adulte.* Thèse de Paris, 1883.)

La physionomie *des étranglements* dans ces deux *proto-types* de hernie inguinale congénitale offre des particularités intéressantes. — Souvent l'accident survient *d'emblée*, au moment où la hernie descend pour la première fois. C'est de 18 à 45 ans qu'on l'observe le plus souvent. On cite 4 ou 5 cas chez les jeunes enfants.

Dans le *type vaginal testiculaire*, il s'accompagne assez souvent d'œdème, de rougeur des bourses, d'épanchement dans la séreuse (11 fois sur 48, d'après Ramonède). Dans plusieurs cas, l'épanchement vaginal a été tellement abondant qu'on a cru à une hydrocèle congénitale enflammée: la matité était absolue partout; cependant, en haut, vers l'orifice externe ou dans la profondeur du canal, une petite anse intestinale était étranglée.

Dans le *type funiculaire*, parfois la hernie descend jusqu'à un diaphragme annulaire situé dans le scrotum : au-dessous, la séreuse vaginale est distendue par du liquide; si on vient à presser la tumeur inférieure, un *bruissement* d'une nature particulière accompagne le passage du liquide d'une poche dans l'autre. (Ramonède).

Le *siège de l'étranglement* mérite d'être noté soigneusement. Le plus souvent, il existe à l'orifice profond du canal inguinal (dans 25 cas sur 48); quelquefois il répond à l'orifice externe du grand oblique; on a observé des cas de double étranglement correspondant aux deux orifices. Le plus souvent ils sont produits par ces *diaphragmes* annulaires, que nous avons signalés. On a constaté plusieurs fois un *rétrécissement canaliculé* (1). — Les étranglements profonds nécessitent souvent l'incision de la paroi antérieure du trajet inguinal.

Un dernier fait à mentionner, c'est la gravité de ces

---

(1) Dupuytren. — *Cliniques*, 1839. T. III, p. 591.

étranglements congénitaux : « Les revers sont fréquents dans la hernie vaginale » a dit M. Trélat (1).

III. — Nous connaissons les deux *proto-types* des hernies inguinales congénitales. Quelles sont les variétés auxquelles convient la qualification de *rares* ? Ce sont des déviations de ces types normaux; elles *reconnaissent pour cause une anomalie du canal séreux*, ou un *trouble dans la migration du testicule*. Ces deux états pathologiques sont tantôt associés, tantôt distincts (2).

Le canal péritonéo-vaginal, de son orifice abdominal à la séreuse vaginale des bourses, n'est pas régulièrement calibré. Dans le but de se rendre compte des divers aspects qu'il peut présenter, M. Ramonède, prosecteur de la Faculté, a fait des recherches sur 215 sujets; 32 fois (c'est-à-dire dans 15 cas p. 100) il a trouvé une persistance plus ou moins complète de la perméabilité du canal (3). Il admet trois degrés dans les anomalies qu'on peut rencontrer. Dans le degré le plus complet de perméabilité, l'abouchement du canal se fait du côté de l'abdomen, sous un pli du péritoine transversalement dirigé (*pli rétro-inguinal*) et il a lieu par une fente; derrière ce pli, existe une première dilatation infundibuliforme dont l'axe central se dirige de bas en haut et de dedans en dehors, c'est-à-dire vers la fosse iliaque, comme le canal déférent lui-même, dont le canal séreux suit d'ailleurs toutes les inflexions. Nous dénommerons cette première dilatation, *vestibule infundibuliforme*, du canal péritonéo-

---

(1) Sur 44 cas recueillis par Leroy des Barres, de 1830 à 1871, on compte 21 guérisons, 18 morts, 4 résultats inconnus.

(2) Les anomalies du canal séreux paraissent être le résultat des retards, des arrêts, ou des erreurs de voie survenus dans la migration du testicule. Les valvules, diaphragmes annulaires, brides, ne sont sans doute que des plissements séreux causés par les obstacles que rencontre la glande dans sa descente.

(3) L. Ramonède. — Thèse de Paris, 1883.

vaginal. (*Fig.* 5. Pl. I). — Le canal traverse ensuite l'orifice circulaire fibreux et résistant du facia transversalis ; il s'infléchit selon le trajet inguinal ; là se développe une seconde dilatation ampullaire, fusiforme (*ampoule du canal inguinal*). Au niveau de l'orifice du grand oblique, on observe un rétrécissement ; puis le canal descend dans les bourses, en s'enflant insensiblement jusqu'à la cavité séreuse péri-testiculaire. — Ainsi, il existe dans le cas de perméabilité complète du canal péritonéo-vaginal trois *renflements :* 1° le vestibule infundibuliforme ; 2° l'ampoule fusiforme intra-inguinale ; 3° la cavité piriforme de la vaginale testiculaire. Trois *détroits* ou *rétrécissements* les séparent : 1° le rétrécissement fibreux du facia transversalis ; 2° le rétrécissement de l'anneau du grand oblique ; 3° un troisième existe fréquemment au point de terminaison du canal funiculaire dans la séreuse vaginale elle-même. — L'ouverture *péritonéale* du canal constitue elle-même un rétrécissement (1).

Dans les anomalies moins prononcées du canal péritonéo-vaginal, celui-ci se termine en cul-de-sac au niveau de l'anneau du grand oblique (anomalie du deuxième degré) ; ou il s'arrête à l'orifice du fascia transversalis (anomalie du premier degré). Il ne représente, dans ce dernier cas, qu'une dépression infundibuliforme ou digitiforme du péritoine (2).

Dans chacune des dilatations du canal séreux que

---

(1) Par des injections d'une matière coagulable, Ramonède a obtenu des moules parfaits du canal, de ses dilatations et de ses détroits. (*Fig.* 5. Pl. I). In Thèse de Paris, 1883.

(2) Un certain nombre d'auteurs mentionnent ces dépressions digitiformes du péritoine (diverticulum péritonéal de quelques-uns), comme fréquemment observées, et constituant une prédisposition nécessaire pour la *hernie commune*. Si cette condition pathogénique était démontrée, *toute* hernie inguinale serait sous la dépendance d'un vice con-

nous venons d'indiquer, une anse intestinale peut se fixer et la dilater pour en former un sac, qu'il s'agisse d'anomalie complète ou incomplète. C'est là *une des origines des principales variétés de hernies inguinales.*

Déjà nous connaissons les deux proto-types : les hernies vaginales testiculaires qui occupent tout le canal et son ampoule terminale, la vaginale testiculaire, et les hernies vaginales funiculaires, qui se forment seulement dans la première partie de ce même canal. — Maintenant nous allons décrire successivement : 1° les hernies *inguino-propéritonéales*, qui *semblent* se développer primitivement dans l'infundibulum du vestibule; 2° les *hernies inguino-interstitielles*, qui occupent et dilatent l'ampoule fusiforme du canal inguinal ; 3° les hernies congénitales avec *ectopie testiculaire;* souvent, dans les deux variétés précédentes, l'organe à un siège anomal, mais sous ce titre nous comprendrons des faits de nature différente; 4° les hernies *funiculo-testiculaires*, dont les caractères diffèrent un peu des hernies funiculaires proprement dites, surtout lorsqu'elles sont le siège d'un étranglement; 5° nous ferons enfin un exposé didactique de la *hernie enkystée de Cooper*, qui, selon nous, doit sa physionomie spéciale à la simultanéité de deux accidents pathologiques : une hydrocèle congénitale et une hernie inguinale.

Nous ne voulons pas user d'une hardiesse prématurée et affirmer que toujours ces variétés herniaires sont sous la dépendance d'une anomalie congénitale du testicule ou du canal péritonéo-vaginal, mais il nous sera facile d'établir une *étroite parenté* entre ces deux ordres d'états pathologiques.

---

génital. Or, les recherches de Féré nous apprennent que, chez l'enfant, dans la grande majorité des cas, l'orifice inguinal interne s'oblitère très exactement, par un bouchon gélatineux, qui s'organise plus tard.

CHAPITRE II.

Hernie inguino-propéritonéale.

La hernie *inguino-propéritonéale* se développe dans le tissu cellulaire sous-péritonéal, au voisinage de l'orifice inguinal profond. Le sac qui la constitue présente ordinairement un prolongement ou diverticulum dans le canal inguinal.

Son entité pathologique est incomplètement établie ; un certain nombre d'auteurs croient qu'il ne s'agit que de hernies réduites en masse, en totalité ou en partie, dans les observations qui ont été relatées.

C'est le professeur Krönlein de Berlin, qui, réunissant 25 cas offrant entre eux une parenté assez évidente, a le plus cherché à faire admettre l'existence de cette variété de hernie inguinale (1). Avant lui, Parise de Lille, dans un mémoire présenté à la Société de chirurgie (1852), avait fait connaître et interprété avec une grande netteté trois observations de tumeurs de cette nature (2). Différents cas avaient été signalés sommairement par Froriep, Baer, Dittel, Textor, Fieber, Mösetig, E. Richter, Strœbel, Hilton, Lehman, Wahl, etc. (3).

---

(1) Krönlein. — *Arch. für Klin. Chir.* T. XXV, fasc. 2, 1880 (traduction par Hausmann, in *Arch. gén. de méd.*, oct. et nov. 1880.)

(2) Parise. — *Sur deux variétés nouvelles de hernies.* (*Mém. de la Soc. de chir.*, 1852.)

(3) Les indications bibliographiques relatives à ces auteurs sont reproduites dans le mémoire de Krönlein, ainsi qu'un résumé sommaire de leurs observations.

Anatomie pathologique. — Le sac qui constitue la hernie inguino-propéritonéale a deux poches, dont l'une est abdominale, l'autre inguinale ou scrotale, selon son développement ; un collet les réunit au niveau du canal inguinal. C'est donc, selon la nomenclature des herniologistes, une *hernie en bissac*. D'après la région occupée par la poche abdominale, on distingue *trois variétés* principales : les variétés *iliaque*, *pelvienne* et *vésicale*. (Voy. *Fig.* 8, 9, 10 et 11. Pl. I.)

1° Dans la première (*variété iliaque*), la poche interne se trouve dans le tissu cellulaire de la fosse iliaque, entre le fascia transversalis et le péritoine; son fond regarde vers l'épine iliaque, son axe fait avec la poche extérieure un angle obtus; la poche extérieure occupe le canal inguinal et descend plus ou moins loin dans le scrotum ; les deux poches sont réunies par un collet souvent allongé, qui occupe le trajet inguinal. Quand, dans la kélotomie, on a pratiqué la section du sac scrotal, on est obligé d'inciser profondément la paroi du canal inguinal pour suivre ce long collet et pénétrer dans la poche profonde. L'*ouverture* dans la cavité abdominale est *commune* pour les deux sacs ; elle est souvent située assez loin de la paroi abdominale. Après avoir fendu le collet du bissac, on pénètre d'abord dans la cavité du second sac, et c'est *profondément* qu'il faut aller chercher le lieu de l'étranglement; le doigt de l'opérateur peut à peine l'atteindre. — Il y a rarement parité dans le volume des deux poches. Souvent la cavité sous-péritonéale est considérable, on l'a vue atteindre le volume d'un gros œuf, du poing, d'une tête d'adulte; elle s'étendait dans quelques cas de l'épine iliaque à la région pubienne; et elle occupait tout l'espace compris entre la vessie et le cœcum, qu'elle soulevait. (Cas de Lehman, etc. — Voy. *Fig.* 8. Pl. I.) Il s'agit

alors d'un large décollement du péritoine, sous lequel on trouve de nombreuses anses intestinales. Le volume de la poche inguino-scrotale est également très variable. Quelquefois, elle soulève à peine le trajet inguinal et vient faire une légère saillie à l'anneau du grand oblique ; plus ordinairement, elle descend dans les bourses, où elle atteint la grosseur variable des hernies scrotales. Aucune constriction n'existe sur le collet intermédiaire, ni à l'orifice du grand oblique, ni dans le trajet inguinal ; l'orifice interne, où siège ordinairement l'étranglement quand il se produit, est souvent assez ample pour admettre l'extrémité du doigt; mais, dans quelques cas, il s'est montré très étroit. Son rebord, constitué par un repli du péritoine pariétal (pli rétro-inguinal de Ramonède?), est tranchant, fibreux et résistant. L'intestin pénètre quelquefois dans les deux sacs, mais souvent il les remplit d'une manière fort inégale ; le sac sous-péritonéal ne pince que l'extrémité d'une anse intestinale ou est assez volumineux pour contenir plusieurs anses. On a vu le sac inguinal vide ou ne formant qu'une simple hernie aqueuse. Dans d'autres cas, le sac extérieur contenait un paquet d'épiploon, tandis que le sac interne renfermait l'intestin.

Une disposition assez intéressante de cette variété herniaire, c'est lorsqu'elle se présente sous la forme *dite en sablier* ; les deux cavités et le col qui les réunit sont sur le même axe antéro-postérieur ; du côté de la cavité abdominale, le péritoine semble soulevé en un cône séreux, au sommet duquel on aperçoit l'ouverture par laquelle s'engage l'intestin (*Fig.* 11. Pl. I.) Cet aspect a pu faire croire à certains auteurs qu'il s'agit dans ces cas d'une hernie réduite en masse, dont le sac incomplètement repoussé serait étranglé, à sa partie moyenne, au niveau de l'orifice inguinal.

Dans la *variété vésicale* des hernies propéritonéales, la poche interne se développe du côté de la vessie et non dans la fosse iliaque, comme dans la forme la plus commune ; elle est couchée entre le pubis et la vessie, et, selon le volume, le fond du sac atteint le bord du muscle droit, la ligne médiane ou même le niveau de l'orifice inguinal du côté opposé (*Fig.* 10. Pl. I). Le collet et le sac inguinal ont des dispositions analogues à celles que nous avons décrites pour la variété précédente. Il est regrettable que, dans les observations relatées, on n'ait pas indiqué nettement les rapports du sac péritonéal avec l'artère épigastrique ; celle-ci reste-t-elle en dehors de l'orifice interne, comme dans la variété iliaque, ou se trouve-t-elle comprise entre les collets des deux sacs ? L'anatomie pathologique de ces variétés très rares de hernies est encore incomplète.

Dans la troisième variété ou *variété pelvienne*, le sac profond est situé dans le tissu cellulaire du petit bassin, au voisinage de la surface quadrilatère de l'os coxal ou du trou obturateur. La hernie a la forme d'une besace, dont un des sacs serait pelvien, l'autre occuperait le canal inguino-scrotal, tandis que la partie moyenne serait à cheval sur la branche horizontale du pubis (*Fig.* 11. Pl. I).

La proportion, dans laquelle ces différentes formes de hernies inguino-propéritonéales ont été rencontrées, est fort variable. D'après Krönlein, 13 fois le fond du sac était dirigé vers l'épine iliaque antéro-supérieure et la fosse iliaque ; 8 fois en dedans et en bas vers la vessie ; dans 3 autres cas, directement en bas et en arrière, vers le trou obturateur.

Un dernier trait important à noter dans l'anatomie pathologique de ces hernies, c'est la *situation du testicule*. — Dans la plupart des cas bien observés, cet

organe était en ectopie inguinale, tantôt vers l'orifice interne, tantôt vers l'orifice externe, le plus souvent dans la portion intermédiaire, couché le long de la paroi postérieure du canal ou dans la gouttière de Fallope. Krönlein semble admettre cependant qu'un certain nombre de hernies inguino-propéritonéales n'ont pas une origine congénitale (1). C'est une erreur selon nous, car, comme nous l'indiquerons plus loin, le vice de conformation ne consiste pas simplement en une ectopie testiculaire, mais en une anomalie de conformation du canal inguino-propéritonéal.

Pathogénie. Etiologie. — Ce qu'il importe d'abord d'expliquer dans la variété herniaire qui nous occupe, c'est pourquoi cette hernie a la forme d'un bissac, pourquoi la poche abdominale acquiert parfois un volume considérable, et pourquoi elle est ordinairement le siège de l'étranglement, à l'exclusion de la poche inguinale. Les théories ne font pas défaut; nous allons les soumettre à une juste appréciation.

1° *Théorie du refoulement progressif ou de la réduction partielle.* — Cette théorie a surtout été édifiée par Strœbel, et est admise en partie par Krönlein. D'après ces auteurs, l'orifice abdominal du sac de ces hernies subit la rétraction cicatricielle, étudiée par Cloquet et Demeaux; il devient trop étroit; le malade éprouve des difficultés à faire rentrer sa hernie; il pratique le taxis;

(1) Sur 22 cas, 15 fois il s'agissait *manifestement* d'une hernie congénitale et 9 fois le testicule était en ectopie inguinale. Dans 6 observations seulement, les auteurs ne font mention ni de la nature de la hernie, ni de la situation du testicule : *dans une seule observation, il est dit nettement qu'il s'agissait d'une hernie commune* (Kronlein). — Il existerait un seul cas dans la science de hernie cruro-propéritonéale (Tessier, *Soc. anat.*, 1834).

souvent le médecin lui-même intervient ; l'anse intestinale chassée du sac scrotal remonte, et ne pouvant, à cause de l'exiguité de l'orifice interne rentrer dans l'abdomen, elle se développe sous le péritoine ; la paroi latérale du sac cède, tantôt du côté de la fosse iliaque, tantôt du côté de la vessie, tantôt en bas du côté du trou obturateur ; elle s'*invagine* pour ainsi dire sous le péritoine. Ainsi se trouve constituée une seconde poche. — Cette théorie, selon nous, ne concorde pas avec les faits. Si l'orifice abdominal du sac primitif est étroit, c'est toujours la même longueur d'intestin, la même anse qui reste dans le sac ; comment alors expliquer la croissance progressive du sac sous-péritonéal ? Comment se rendre compte de ces tumeurs sous-péritonéales plus volumineuses que la hernie inguino-scrotale ? Comment comprendre ces vastes décollements du péritoine s'étendant depuis le pubis jusqu'au tissu cellulaire retro-cœcal ? — Si, au contraire, l'orifice abdominal est large, comme on l'a constaté dans un certain nombre d'observations, il est difficile de comprendre que les anses, refoulées par le taxis, ne rentrent pas directement dans la cavité abdominale. Les fausses réductions sont beaucoup plus fréquentes que la hernie inguino-propéritonéale.—Un autre mécanisme est indiqué par Strœubel. Au niveau de l'orifice du grand oblique, se produirait un rétrécissement du collet du sac, sous l'influence d'un bandage herniaire qui, au lieu de comprimer tout le canal, n'agirait que sur ce point ; derrière le collet, ainsi produit artificiellement, de nouvelles anses intestinales s'engageraient et finiraient par se creuser un sac sous le péritoine... On s'explique difficilement pourquoi, dans cette circonstance, les anses arrêtées au niveau de l'anneau ne remontent pas dans la paroi abdominale, de manière à former une hernie interstitielle. Les bandages mal appliqués agissent de la

même manière sur le collet du sac des hernies vulgaires, et on n'y observe pas de sacs sous-péritonéaux. — Invoquer l'oblitération de l'orifice externe du canal par le testicule en ectopie inguinal (Strœbel) ou le resserrement de l'ouverture aponévrotique (Mösetig), c'est pour les mêmes raisons *ne pas rendre compte du siège sous-péritonéal de la tumeur*. Nous verrons plus loin que cette oblitération de l'anneau du grand oblique favorise, suivant les auteurs français, la formation des hernies inguino-interstitielles.

M. le professeur Gosselin, à une époque où les faits étaient mal connus, a aussi admis la théorie du refoulement ou de la réduction partielle pour expliquer la formation de ces sacs intérieurs : « Cette disposition, dit-il, s'observe à la suite de la réduction en masse d'une hernie. Le sac est venu alors se placer dans l'intérieur de l'abdomen. Il prend dans cette nouvelle position des adhérences qui l'y maintiennent, et, plus tard, l'ouverture de la paroi abdominale restant libre, une quantité nouvelle de péritoine est chassée de ce côté, un nouveau sac est produit. C'est ainsi que j'expliquai la présence de ces sacs intérieurs, dont M. Parise a réuni trois exemples dans un travail présenté en 1852 à la Société de Chirurgie. » (1).

Dans l'hypothèse du savant professeur, il est difficile de comprendre comment une nouvelle anse d'intestin peut s'engager par le même orifice péritonéal que celui de la première hernie, car toutes les observations indiquent que l'orifice interne est commun pour les deux poches. Cependant, tant d'obscurité règne encore sur ce sujet, qu'il paraît impossible de formuler un jugement définitif.

---

(1) Gosselin. — *Leçons sur les hernies*, 1865, p. 23.

D'ailleurs, la réduction en masse se caractérise par des faits anatomiques et cliniques que nous ne rencontrons pas ici. Après la réduction en masse, le scrotum est vide, l'anneau externe est largement dilaté et le canal est libre; la tumeur, produite sous le péritoine, soulève celui-ci en un cône, au sommet duquel on voit l'anse d'intestin s'engager. Le sac réduit dans la cavité abdominale peut se déplacer à droite ou à gauche vers la fosse iliaque ou vers le petit bassin; mais, si une nouvelle anse s'engage, il semble qu'elle doive se créer un sac nouveau et distinct du premier, ayant une ouverture péritonéale *toute spéciale*. Nous ferons observer enfin que les hernies inguino-propéritonéales sont très rares, tandis que les réductions en masse sont relativement fréquentes (1).

2° *Théorie de la formation d'un sac secondaire.* — C'est aussi la théorie invoquée par Tessier, pour expliquer le seul cas connu de hernie cruro-propéritonéale. « A l'autopsie, on trouva à l'intérieur de l'abdomen, entre le péritoine et la paroi abdominale, dans le tissu cellulaire du bassin, et sur la paroi latérale de la vessie, une vaste cavité séreuse, communiquant d'une part avec le péritoine par une ouverture arrondie d'un pouce à peu près de diamètre, laissant passer des anses intestinales placées dans la poche intra-abdominale; celles-ci communiquaient d'autre part en avant et par-dessus le ligament avec la poche contenant la partie fémorale de la hernie; il y avait donc une hernie double, l'une intra-

(1) Dans un excellent travail, Strœubel a réuni 76 cas de réductions en masse dans les hernies (*Uber die Schein reduction bei hernien*, Leipsig, 1864). — En 1872, le Dr Turati, de Turin, publie une statistique de 98 observations (*Di alcuni accidenti del taxis nella riducione delle ernie strozzate*. Milan, 1872). — Voy. aussi Perrichon (*De la réduction en masse de la hernie étranglée*). Thèse de 1875.

abdominale communiquant avec le péritoine par une ouverture étroite, l'autre extra-abdominale à deux loges et communiquant avec la première par un collet dont l'étranglement avait été levé. Des deux lobes de la hernie crurale, l'un était situé en dedans de la grande lèvre, l'autre à la partie antérieure de la cuisse et un peu en dehors (1). » Il s'agit évidemment dans ce cas d'une réduction partielle; mais on ne saurait comparer la hernie du canal inguinal à la hernie crurale.

3° *Théorie de la traction intra-abdominale.* — Cloquet et Demeaux, par leurs recherches, ont démontré que le collet d'un sac herniaire pouvait se déplacer *vers la cavité abdominale*, aussi bien que vers les bourses. Dans le second cas, se trouvent produites les hernies à collets superposés; dans le premier, le sac est attiré en partie ou en totalité vers la cavité péritonéale. — Lorsqu'une portion du sac pénètre seule dans l'abdomen, un nouvel étranglement se produit plus bas : on observe alors une hernie dite *en sablier*. Une poche est sous-péritonéale, un autre inguino scrotale; l'axe des deux cavités est sur la même ligne droite. Le sac interne, en se coudant, pourrait donner lieu à une hernie en bissac.

Cette translation du sac vers la cavité séreuse resulterait d'adhérences de l'épiploon avec le sac ; ou, dans un mouvement de redressement brusque, l'anse intestinale, entraînée par la corde mésentérique fixée à la colonne vertébrale, attirerait le sac *en dedans*. Il existe évidemment des faits de cette nature. On a trouvé des sacs herniaires transportés par ce procédé un peu partout dans les régions péritonéales inférieures; dans le petit bassin (Faucon) (2), dans le ligament large (trac-

---

(1) Tessier. — *Bull. Soc. anat.*, 1834.
(2) *Arch. de méd*, 1873, p 8.

tion par le ligament rond. Obs. Casteron et Saussier) (1); sur le psoas (Fagès) (2); mais, presque toujours, au moment du déplacement, l'étranglement survient, et il est mortel. Toutefois, on peut admettre qu'un déplacement analogue puisse se produire lentement.

4° *Théorie des diverticulums.* — Rokitansky, Linhart, Baer, Broca, etc. ont décrit au voisinage du canal inguinal et du crural, des diverticulums du péritoine, pouvant occasionner la production d'un sac herniaire ; ils ont le volume d'un haricot, d'une grosse noix, on les trouve, à l'autopsie, vides et affaissés. Mais ils peuvent, en certaines circonstances, atteindre des dimensions considérables. Dans deux cas de Linhart et Baer, deux sacs de la grosseur d'une pomme, couchés dans le petit bassin tout près de la vessie, contenaient chacun une anse intestinale étranglée. Ces diverticulums peuvent ainsi constituer de véritables étranglements internes. Pour former une hernie inguino-propéritonéale, il suffirait qu'une de ces hernies internes envoyât un prolongement à travers le canal inguinal, de manière à donner lieu au *bissac*. Krönlein cite à l'appui de cette théorie une observation de Baër (3) ; mais le fait nous paraît peu concluant. A notre avis, s'il existe une disposition congénitale favorisant le développement des sacs herniaires pro-péritonéaux, elle se comprend beaucoup plus simplement.

5° *Théorie d'un vice de conformation congénitale du canal péritonéo-vaginal.* — Les hernies pro-péri-

---

(1) *Ann. chir., fr. et étr.*, t. VII, p. 257.

(2) Fagès — *Journ. soc. de méd. de Paris*, t. VII. Le malade s'était courbé avec précipitation.

(3) Krönlein distingue cependant les hernies diverticulaires des hernies propéritonéales, en les dénommant : *pariéto-inguinales* et *pariéto-crurales*.

tonéales signalées par les auteurs appartiennent presque dans tous les cas au type des hernies congénitales ; souvent aussi, le testicule est en ectopie. Cette fréquence si remarquable indique qu'il faut chercher dans un vice de conformation de la séreuse vaginale, l'*explication désirée*. Si les théories précédentes interviennent, leur appui est évidemment secondaire.

La hernie inguino-propéritonéale affecte l'aspect d'un bissac, parce que la séreuse péritonéo-vaginale a *primitivement* cette même forme. — On a, jusqu'à présent, étudié, dans de rares observations, la disposition de la séreuse péritonéo-vaginale, lorsque le testicule est resté à l'anneau. Cependant, il résulte des recherches de Follin que le *testicule en ectopie* est tantôt encapsulé dans une séreuse complètement isolée ; que tantôt la cavité de la vaginale communique avec la cavité péritonéale par un canal libre. On observe donc, pour le testicule *resté à l'aine*, les deux dispositions principales qu'affecte la séreuse, lorsqu'il est descendu au fond des bourses.

Dans le cas de libre communication, on a pu constater exceptionnellement les particularités suivantes : la séreuse vaginale prend la forme d'un bissac ; une des poches occupe le canal inguinal jusqu'à l'orifice péritonéal ; l'autre descend dans les bourses et s'y dilate, comme la séreuse normale ; le col du bissac contient le testicule et répond à l'anneau inguinal externe ; si la brièveté du cordon n'est pas trop grande, on peut faire cheminer la glande dans son sac séreux, tantôt vers l'aine, tantôt vers le scrotum (Voy. observ. Follin, Bourdon) (1). — Qu'une hernie se produise dans

(1) Follin. *Arch. de méd.* t. XXVI, 4e série, 1851. — Bourdon. *Bul. soc. anat.*, 13 oct. 1871.

Cette forme en bissac de la séreuse est surtout très prononcée,

la cavité vaginale ainsi disposée, elle aura certainement la forme en bissac, *dès sa naissance.*

Par des efforts de taxis répétés, qui allongeront le col intermédiaire, il sera facile de faire passer la poche inguinale sous le péritoine, la poche scrotale restant en place ou remontant légèrement.

Le *bissac*, comme le démontrent les recherches de Ramonède, résulte encore d'une autre disposition dans le cas de persistance du canal péritonéo-vaginal. L'une des poches répond à la cavité préexistante sous le péritoine, que nous avons désignée sous le nom de *vestibule* ; l'autre occupe la *cavité ampullaire* du canal inguinal, et le col répond à l'anneau fibreux du *fascia transversalis.* Ainsi se trouverait *tout préparé* le sac de la hernie inguino-propéritonéale.

Quelle que soit l'importance qu'on attribue à ces dispositions anatomiques, elles démontrent que la *forme en bissac* appartient à la séreuse péritonéo-vaginale : les tumeurs herniaires, par leur développement, agrandissent les deux poches.

Une des poches du bissac est primitivement sous-péritonéale ou la devient consécutivement, par le refoulement occasionné par les taxis répétés. L'intestin continuant d'affluer par l'ouverture interne dans la poche sous-péritonéale le dilate, jusqu'à ce qu'un jour il s'y étrangle. — Telle est selon nous, l'explication la plus plausible qu'aujourd'hui on puisse fournir des hernies inguino-propéritonéales, de leur forme bi-partite, et de l'ampleur qu'acquiert parfois leur développement sous

---

lorsque le testicule restant à l'anneau, l'épididyme descend au fond des bourses, entraînant avec lui la séreuse ; la poche inguino-scrotale et la poche inguino-propéritonéale ont parfois des dimensions considérables. (Voy. plus loin, Ch. IV.)

le péritoine. L'ectopie testiculaire et la forme de la séreuse vaginale sont l'origine des particularités signalées par les observateurs. C'est donc avec justesse que nous avons placé les hernies inguino-propéritonéales dans le groupe des hernies congénitales, ainsi du reste que semble l'accepter Krönlein (1).

Nous ferons observer en terminant, que, d'après les recherches de Ramonède, pour qu'une hernie sous-péritonéale se produise, il n'est pas nécessaire que le testicule soit en ectopie. Dans l'anomalie du premier degré, selon cet auteur, le canal péritonéo-vaginal n'est représenté que par sa cavité vestibulaire plus ou moins développée; il se termine en cul-de-sac à l'anneau fibreux du fascia transversalis; dans ce cas, la hernie propéritonéale sera sans prolongement inguino-scrotal. Dans l'anomalie du second degré, le canal est fermé à l'anneau du grand oblique : le prolongement inguinal de la hernie pro-péritonéale ne dépasserait pas ce détroit. Il existe, dans les observations de Krönlein, des hernies propéritonéales sans prolongement inguinal apparent à l'extérieur; mais, c'est là *une exception.* C'est sans aucun doute, dans cette catégorie de faits, qu'il faut placer l'observation suivante, de M. Poláillon. Elle mérite d'être relatée dans son intégrité.

---

(1) Certains faits pathologiques expliquent aussi ces dilatations, sous le péritoine, de la séreuse péritonéo-vaginale. Tel est le cas de Lister, cité par M. Duplay dans sa thèse. Il s'agit d'un *hydrocèle en bissac*, dont la poche supérieure occupait le canal vaginal et s'étendait sous le péritoine à toute la fosse iliaque correspondante, repoussant en avant la paroi antérieure de l'abdomen. Un hématocèle en bissac, remontait sous le péritoine jusqu'à l'ombilic. (Th. Duplay, 1865, p. 38.)

Observation XIII.

Hernie intra-pariétale avec poche sous-péritonéale volumineuse. — Etranglement. — Kélotomie. — Le siège de l'étranglement est extrêmement profond. — (Observation lue à la Société de médecine de Paris, dans sa séance du 27 juillet 1878, par M. Polaillon. *Union médicale*, 1879, p. 27).

Le nommé F... (Jean), âgé de 29 ans, fait remonter l'existence de sa hernie à l'année 1870. Il raconte qu'étant soldat il éprouva une douleur violente dans le côté gauche du bas-ventre, pendant un effort exagéré pour soulever une pièce de canon. La douleur fut passagère, mais en portant la main sur la région qui en avait été le siège, F... trouva une sorte de tumeur, grosse comme une noix, un peu dure et située au-dessus de l'arcade crurale. Comme cette tumeur ne faisait pas saillie et qu'elle n'occasionnait aucune gêne, F... n'y fit plus attention et ne porta pas de bandage. Sa santé était d'ailleurs excellente. Au bout de huit ans, le 11 janvier 1878, F... est pris brusquement de douleurs abdominales au milieu de son repas du soir. Le pli de l'aine est surtout le siège d'une douleur violente. Bientôt un grand malaise survient et les aliments pris au dîner sont vomis. Les coliques étaient devenues intolérables, un médecin fait une injection sous-cutanée de chlorhydrate de morphine qui n'amène pas de soulagement. La nuit est mauvaise.

Le lendemain, de nouveaux vomissements se produisent: d'abord alimentaires, puis bilieux, ils offrent, dit-on, vers le soir, l'aspect fécaloïde.

Le 13 *janvier*, F... entre à l'hôpital de la Pitié, où il est couché au n° 14 de la salle Saint-Gabriel.

Appelé auprès du malade l'après-midi, nous le trouvons dans l'état suivant. Le faciès est naturel, quoiqu'un peu cyanosé; le pouls est fort et plein. Une tumeur profonde, mal limitée, de la grosseur d'un œuf, un peu douloureuse à la pression, sonore à la percussion, existe au-dessus de l'arcade crurale gauche. L'anneau inguinal externe est élargi. On peut y introduire le doigt et parcourir le canal inguinal, qui est libre jusque vers son orifice interne, où existe une masse rénitente. Depuis l'appari-

tion des accidents le malade n'a pas été à la garde-robe et n'a pas rendu de gaz par l'anus.

Après avoir endormi le patient par le chloroforme, un léger taxis réduit avec gargouillement la tumeur en question. Toutefois, on sent encore une tuméfaction profonde quand on déprime fortement la paroi abdominale au-dessus du pli de l'aine. Comme le patient se trouve soulagé et que son état général est satisfaisant, nous émettons l'avis que cet empâtement pourra disparaître avec l'issue des matières fécales, et nous prescrivons un lavement simple. Celui-ci est rendu avec une petite quantité de matières intestinales.

14 *janvier*. Le malade a passé une bonne nuit. Cependant, il a encore vomi des matières verdâtres et bilieuses et n'a pas rendu de gaz par l'anus. La région inguinale est toujours rénitente et douloureuse. Le toucher rectal, pratiqué aussi bien que possible, n'apprend rien. Le faciès est calme, le pouls ample, la peau chaude.

Le cas est embarrassant. Hier nous avions réduit pendant le sommeil anesthésique, la hernie que nous avions constatée au-dessus de l'arcade crurale. La réduction s'est opérée sans effort et avec gargouillements, c'est-à-dire dans des conditions telles qu'on ne peut admettre une réduction en masse. Cependant, le cours des matières intestinales n'est pas rétabli. L'obstacle siège dans un point tout à fait inconnu.

Comme les phénomènes généraux sont bénins et que nous pouvons sans inconvénient attendre encore quelques heures avant de recourir à l'opération, nous essayons d'un lavement purgatif, celui-ci ne donne aucun résultat.

A trois heures du soir, chloroformisation et opération de la kélotomie. La paroi abdominale est incisée couche par couche, à un travers de doigt au-dessus de l'arcade crurale, dans l'étendue de neuf centimètres environ. Dans l'épaisseur de la paroi, et *un peu au-dessus* de l'anneau inguinal interne, nous rencontrons un petit sac contenant du liquide et une anse intestinale saine, qui n'est pas étranglée et que nous repoussons dans l'abdomen. Ce sac est intra-pariétal ; son collet paraît situé au niveau du *fascia transversalis*, et une anse intestinale entrait et sortait facilement à travers son ouverture. C'est le contenu de ce sac qui a été réduit pendant le taxis opéré la veille.

Il est bien évident que ce n'est pas le collet de ce sac qui est l'agent de l'étranglement. Celui-ci doit être situé plus profondé-

ment. Pour l'atteindre, nous débridons largement le collet en haut et en dehors, et nous introduisons les doigts dans *une vaste cavité* remplie par les intestins. Nos explorations sont restées quelque temps sans résultat; mais, en poussant l'index très profondément, comme pour aller toucher la paroi postérieure du bassin, nous avons fini par rencontrer un anneau fibreux très serré, qui constituait le véritable agent de l'étranglement. Inciser et déchirer cet anneau, qui se perdait dans la profondeur de l'abdomen et fuyait devant la pression du doigt, a été une œuvre si périlleuse pour le malade et si difficile pour le chirurgien, que nous ne recommencerions pas une semblable opération par la même méthode. L'intestin était congestionné, mais non mortifié. Son état, au niveau de la constriction, n'a pu être constaté *de visu*.

En résumé, nous avons eu affaire à une hernie intra-pariétale non étranglée, derrière laquelle il y avait, soit un second sac *intra-abdominal* très spacieux avec un collet étroit, qui était le véritable agent de l'étranglement, soit un étranglement interne par une bride d'origine inconnue. L'opération a été faite d'après les règles de la méthode antiseptique. Les lèvres de l'incision ont été réunies avec des fils d'argent. Un pansement phéniqué a été appliqué. Vomissements après l'opération, dûs probablement au chloroforme. Expulsion de gaz par l'anus vers le soir.

15 *janvier*. La nuit a été bonne. Le malade a dormi. Il n'a plus vomi. Il n'a pas été à la garde-robe, mais il a rendu des gaz. Pas de fièvre.

16 *janvier*. Une garde-robe de matières dures. A l'exception de quelques coliques qui se font sentir de temps en temps, le malade ne souffre pas. Apyrexie.

17 *janvier*. Le pansement est renouvelé. Un point de suture est enlevé. Le ventre et la région iliaque gauche sont indolores. Appétit. On donne des aliments sous forme liquide.

19 *janvier*. Pansement. Ablation des points de suture. Réunion immédiate des lèvres de la plaie opératoire. Quelques coliques légères. Les jours suivants, les coliques se renouvellent. A mesure qu'on s'éloigne de la date de l'opération, elles deviennent plus intenses et presque continuelles. Les garde-robes sont rares, malgré l'administration de laxatifs.

26 *janvier, Soir*. Douleurs vives dans le ventre. Vomissements d'aliments, suivis de vomissements bilieux. Une garde-

robe. — Les coliques continuent les jours suivants, mais les vomissements ne se renouvellent pas. Il est remarquable que les coliques arrivent quelque temps après le repas et s'accompagnent de phénomènes qui ont frappé le malade, et qu'il décrit de la manière suivante : la douleur commence comme des crampes à la partie supérieure du ventre, puis gagne l'hypochondre gauche, où elle se localise et devient très intense. Quelque temps après, des borborygmes se produisent, par une sorte de gargouillement qui donne au malade la sensation du passage de matières liquides à travers un canal rétréci : « Il me semble, dit-il, que quelque chose se débouche dans mon ventre et qu'un liquide s'écoule comme à travers le goulot d'une bouteille. » Les douleurs et le gargouillement sont moins marqués, si la quantité des aliments ingérés est peu considérable. Ces accidents sont inquiétants, car ils font craindre qu'un obstacle n'empêche le libre cours des matières intestinales. Or, cet obstacle n'est-il pas l'anneau profond que nous avons eu tant de peine à inciser et à déchirer pendant l'opération du 14 janvier, anneau qui tend à se reformer par la cicatrisation de ses bords et à rétrécir le calibre de l'intestin ? Quoi qu'il en soit, nous combattons les accidents à l'aide de préparations opiacées et d'un régime qui consiste à ne prendre à la fois qu'une petite quantité d'aliments, de digestion facile.

5 *février*. F... se lève pour la première fois.

12 *février*. F... va bien. Les coliques signalées plus haut ont diminué, mais n'ont pas disparu. Elles reviennent quotidiennement après le principal repas, qui est le repas du soir. Toutefois, le malade reprend peu à peu ses forces, et le 22 *février* il sort de l'hôpital. Depuis, nous ne l'avons pas revu ; il est probable que les accidents qui avaient suivi l'opération ne se sont pas reproduits.

Symptômes et diagnostic. — Il est assez difficile d'exposer la symptomatologie d'une affection aussi rare et si peu connue.

La *tumeur propéritonéale*, dans certains cas, lorsque les sujets sont amaigris, fait un relief sous la paroi abdominale, au-dessus du pli de l'aîne. Cette tuméfaction est

ovalaire et parallèle à l'arcade de Fallope. Dans un cas de Krönlein, elle avait le volume du poing, était arrondie, nettement délimitée; elle était de consistance molle, élastique, donnait à la pression un son tympanique. Quand on la comprimait, on sentait les anses intestinales fuir sous le doigt et la tumeur se réduisait. Une pression profonde exercée sur la paroi abdominale, au-dessus du ligament de Poupart, permettait de sentir une ouverture du diamètre d'une pièce de 2 francs. On pourrait confondre ces tumeurs avec celles que forment une éventration abdominale, ou une hernie inguino-interstitielle proprement dite : nous aurons l'occasion de revenir sur ce point dans le chapitre suivant(Voy. p. 110).

La *poche inguinale* contient de l'épiploon ou une anse intestinale facilement réductible dans la plupart des cas; quelquefois elle est vide ou remplie de liquide. Presque constamment l'orifice de l'aponévrose du grand oblique est largement ouvert, et le doigt pénètre facilement dans le canal inguinal. Il importe aussi de se rendre compte de la situation du testicule ordinairement en ectopie. On a signalé une tuméfaction œdémateuse du cordon, produite par la compression de la tumeur sous-péritonéale.

Les phénomènes de l'étranglement ont rarement une très grand acuité. S'il n'existe pas de tuméfaction de la paroi abdominale, on est conduit à les attribuer à la constriction de la poche inguinale, et on dirige l'opération sur cette dernière; il en a été ainsi dans plusieurs observations.

Lorsqu'on a été ainsi amené par les circonstances à ouvrir le sac inguinal, certains signes pourront faire reconnaître l'existence de la poche profonde : on réduira facilement l'anse inguinale, mais elle aura tendance à redescendre ; on reconnaîtra qu'elle n'est pas serrée ;

le doigt pénétrera sans difficulté dans le canal inguinal; mais, si on enfonce plus profondément, on s'apercevra qu'il entre dans une cavité assez vaste; on arrivera quelquefois à sentir une anse intestinale fortement tendue et immobile. Au moment où on s'efforcera d'élargir l'orifice inguinal interne, on verra jaillir une quantité souvent considérable d'une sérosité sanguinolente et d'une odeur infecte ; elle provient du sac profond où l'anse s'est étranglée : c'est, d'après Krönlein, un excellent signe diagnostic.

Il existe quelques exemples d'étranglement au niveau de l'orifice interne du canal inguinal, produits par un anneau péritonéal ou par une bride épiploïque intra-abdominale. Laugier a rapporté un cas de cette nature et M. Richet s'est trouvé en présence d'un étranglement produit par une bride épiloique intra-abdominale. Dans ces cas, le diagnostic est presque impossible.

Observation XIV (Résumée).

Hernie inguinale.—Etranglement par une bride épiploïque, fixée à l'orifice interne. — Kélotomie — Guérison; par M. Richet (*Union médicale*, 17 août 1882, p. 265).

M. Richet a eu dans son service un individu porteur d'une hernie inguinale étranglée qui présentait tous les caractères d'une hernie congénitale. Quelques tentatives de réduction par taxis ayant échoué, il fait la kélotomie. L'opération lui réservait des surprises et voilà ce qu'elle a permis de constater. C'était une hernie entéro-épiploïque, dans laquelle le testicule adhérait fortement à l'épiploon; il n'existait qu'une toute petite anse intestinale difficile à découvrir dans la partie supérieure du trajet inguinal. Le *facia transversalis*, qui forme la paroi postérieure du canal, était refoulé dans le ventre, probablement par suite des tentatives réitérées de taxis. L'étranglement

siégeant à l'anneau supérieur, M. Richet pratiqua le débridement en haut et en dehors, et essaya de faire rentrer l'anse herniée. Nouvel arrêt dû, cette fois, à ce que l'intestin traversait, au-dessus de l'entrée du canal inguinal, un anneau constricteur formé par une ancienne déchirure de l'épiploon, qui s'était organisée en formant autour de l'intestin un lien constricteur. L'opération fut néanmoins terminée d'une façon régulière, et le malade guérit très bien malgré un phlegmon gangréneux des bourses.

Traitement. — Dans un cas de hernie propéritonéale non étranglée, Kronlein a pu obtenir la contention à l'aide d'un bandage approprié (à pelote concave).

Lorsque l'étranglement est survenu et a été constaté, le chirurgien, tantôt ignorera, tantôt aura prévu l'existence d'une poche profonde. Dans le premier cas, il sera conduit, pour pratiquer la kélotomie, à faire l'incision sur le sac inguinal ; ne trouvant pas l'étranglement sous la main, il devra inciser le canal inguinal et le collet du sac dans toute leur longueur ; puis, pénétrant avec le doigt aussi loin qu'il sera nécessaire, il s'efforcera de déchirer l'orifice profond et de dégager l'anse intestinale. C'est ainsi que, dans une observation récente, Neuber a réussi à lever l'étranglement et a guéri son malade.

Observation XV.

Hernie inguino-propéritonéale étranglée ; par G. Neuber *(Archiv. f. Klin. Chir. XXVI., 2, 50)* et *Arch. gén. de méd.,* août 1881.*)*

Homme de 26 ans, cultivateur, porteur depuis sa plus tendre enfance d'une hernie inguino-scrotale droite irréductible, avec ectopie testiculaire du même côté.

Le 26 juin 1880, cet homme, pendant son travail, est pris subitement de douleurs très intenses dans la fosse iliaque droite. Bientôt surviennent des accidents d'étranglement, vomissements

répétés, ballonnement du ventre, sensibilité à la pression, constipation avec état général grave. Un médecin appelé constate l'existence d'une petite tumeur siégeant au-dessus du ligament de Poupart droit, et diagnostique un étranglement herniaire. Il fait sans succès quelques tentatives de taxis et envoie le malade à l'hôpital où on constate ce qui suit : Loge scrotale droite distendue par une masse de consistance molle, élastique, avec quelques parties dures, mâte, peu douloureuse à la pression. La partie supérieure de cette masse, couchée au-devant du testicule fort remonté, se continue avec un cordon cylindrique, large comme deux travers de doigts, parfaitement distinct du cordon spermatique, situé en arrière et traversant le canal inguinal, dont il soulève la paroi antérieure. De plus, immédiatement au-dessus de l'arcade fémorale, on constate la présence d'une tumeur refoulant en avant la paroi abdominale, et dont le plus grand diamètre se dirige en haut et en dehors jusqu'au voisinage de l'épine iliaque antéro-supérieure.

Il existe à ce niveau une tension considérable des téguments, avec sensibilité très marquée, et la percussion y donne un son tympanique. Ces signes font conclure à l'existence d'un étranglement siégeant au-dessus et en arrière de l'orifice inguinal interne.

On fait sous le chloroforme quelques vaines tentatives de taxis et on procède à la hernio-laparotomie. Incision cutanée de 6 cent. de long commençant à quelques centimètres au dessus de l'orifice inguinal externe, et se dirigeant obliquement en bas et en dedans. Le sac inguino-scrotal comprend un morceau d'épiploon fortement injecté, dont la partie supérieure adhère intimement au testicule. Après rupture des adhérences, la masse est partagée en trois portions qu'on lie et qu'on sectionne. Pas de trace d'intestin dans le sac, ni dans le canal inguinal.

La paroi antérieure de ce dernier est alors divisée et l'incision prolongée de quelques centimètres au-dessus de l'orifice inguinal interne. Le collet du sac est fendu dans toute sa longueur avec le bistouri boutonné. — Le doigt introduit dans la cavité sent, à 3 ou 4 centimètres au-dessus de l'orifice inguinal interne, une membrane dure, dirigée transversalement et munie d'un orifice qui n'est autre que l'agent de l'étranglement. A l'aide de fortes pressions exercées avec le doigt, l'orifice d'étranglement est élargi et le contenu du sac retombe dans la cavité abdominale. On complète la dilacération de la membrane ci-dessus, on

pratique l'excision du sac inguinal. Enfin, l'on suture avec le catgut le collet du sac, l'orifice herniaire et la plaie cutanée.

Le 7 *juillet*, la plaie tout entière est fermée par première intention à part l'espace occupé par le drain. — Le 21 *juillet*, le malade quitte l'hôpital complètement guéri.

Le diagnostic de hernie inguino-propéritonéale, ajoute l'auteur, paraît ici parfaitement justifié et on peut écarter l'hypothèse d'une réduction partielle en masse d'une hernie inguino-scrotale, et cela pour les motifs suivants.

L'existence de la tumeur située au-dessus du ligament de Poupart a été constatée par le médecin avant toute tentative du taxis, et son volume ne différait pas de celui qu'elle a présenté dans la suite.

Les tentatives de taxis faites par le praticien ont été extrêmement modérées et n'ont pu amener une réduction en masse.

L'opération n'a pas amené la moindre trace de violence. Les signes observés : tumeur très sensible à la pression, située au-dessus de l'arcade de Fallope, insensibilité absolue de la tumeur scrotale, situation élevée du testicule, largeur considérable du collet inguinal, le siège de l'étranglement, tous ces signes répondent au tableau de la hernie inguino-propéritonéale.

C'est donc bien là le premier cas connu de hernie inguino-propéritonéale étranglée, guérie par la hernio-laparotomie.

Enfin, dans le second cas, lorsque le diagnostic aura été suffisamment établi par la coexistence d'une tumeur soulevant la paroi abdominale, on pourra pratiquer la *hernio-laparotomie*, ainsi que le vient de faire Krönlein pour un de ses malades, dont nous relatons l'observation, à cause du grand intérêt qu'elle présente. — On devrait agir de même, *peut-être*, si, explorant profondément la fosse iliaque et le petit bassin, on croyait y découvrir l'existence d'une tuméfaction rénittente, sonore, et si, en même temps, s'étaient manifestés des phénomènes généraux d'étranglement assez graves.

Observation XVI.

Hernie inguino-propéritonéale étranglée; par R. Krönlein. (*Arch. für Klin. Chir.*, XXVI, p. 521 et *Arch. gén. de méd.*, août 1881.)

Homme de 29 ans, relieur, s'étant aperçu dès sa dixième année qu'il portait dans la région hypogastrique droite une tumeur parfaitement distincte du testicule droit, situé un peu plus bas dans le voisinage de l'orifice inguinal externe. Les années suivantes, ascension de plus en plus marquée de cet organe, qui finit par se loger dans le canal inguinal. Douleurs vives, occasionnées par l'ectopie et que le malade parvient à supprimer presque complètement, en repoussant de plus en plus le testicule vers la tumeur.

Arrivé à l'âge de 22 ans, et le volume de cette dernière devenant de plus en plus considérable, le malade se procure un bandage qu'il a porté jusque dans ces derniers temps et qui maintenait parfaitement la hernie : celle-ci reparaissant immédiatement dès que le bandage était laissé de côté.

Le 11 *janvier* 1881, irréductibilité de la tumeur et apparition de symptômes d'étranglement. Un médecin appelé fait quelques tentatives de taxis, qui restent infructueuses. Le lendemain, le malade entre à l'hôpital, où on constate l'état suivant :

Au-dessus du ligament de Poupart droit, tumeur du volume d'une tête d'enfant, de consistance molle, élastique, s'étendant de l'épine iliaque antéro-supérieure à l'orifice inguinal externe, débordant sensiblement le pli de l'aine, n'atteignant pas en dedans la ligne médiane et remontant verticalement jusqu'à la ligne ombilicale. Son tympanique. Peau normale. Le testicule droit manque dans le scrotum et ne peut être découvert. Le canal inguinal droit est libre et permet facilement l'introduction du doigt. Trajet inguinal gauche fermé. Testicule gauche de volume normal et normalement placé. Ventre légèrement ballonné, peu douloureux, si ce n'est au niveau de la tumeur, où le moindre attouchement détermine une douleur extrêmement vive. Langue sèche, nausées.

Diagnostic : Hernie inguino-propéritonéale droite étranglée.

Incision cutanée s'étendant de l'épine iliaque antéro-supérieure à un travers de doigt au-dessus du ligament de Poupart, et, parallèlement à ce ligament, jusque dans le voisinage de l'orifice inguinal externe. *Après division du fascia transversalis,* on arrive sur le sac propéritonéal, gros comme une tête d'enfant, contenant un peu de sérosité claire, une anse d'intestin grêle, longue, fortement gonflée, d'ailleurs en bon état ; enfin, le testicule droit atrophié, avec son cordon tordu et extrêmement court. La réduction de l'anse herniée se fait sans grande peine à travers l'orifice abdominal du sac, long de 2 centimètres et demi, large de 1 centimètre et demi, et sans dilatation de cet orifice.

On s'aperçoit alors que le sac propéritonéal envoie dans le scrotum, à travers le canal inguinal, un prolongement assez peu étendu et vide. On essaye, mais sans succès, à cause de la brièveté du cordon, de reporter le testicule dans le scrotum. Il est, d'ailleurs, absolument atrophié, et on en pratique l'extirpation après ligature du cordon au moyen d'un fil de catgut. Les adhérences intimes du sac avec le péritoine pariétal n'en permettent pas l'extirpation complète; on se contente d'une ablation partielle des fragments les plus isolables. L'orifice abdominal du sac est ensuite solidement clos au moyen de 4 sutures au catgut et d'une double ligature située à 2 centimètres environ en arrière, et donnant à cet orifice l'aspect d'une bourse. La réunion des lèvres du *fascia transversalis* avec du catgut, des bords de la plaie cutanée avec des fils de soie, termine l'opération. Point de spray. Pansement de Lister.

Réunion par 1re intention. Le 22, le malade, complètement guéri, sort muni d'un bandage approprié.

En résumé, d'après les faits les mieux observés, la hernie inguino-propéritonéale semble être une hernie en bissac, dont la configuration est le résultat de la forme spéciale qu'affecte, dans certains cas, la séreuse péritonéo-vaginale, principalement lorsque le testicule est en ectopie inguinale ; les efforts de taxis faits soit par le malade, soit par le médecin, favorisent peut-être le développement de la poche sous-péritonéale. — Telle est notre conclusion.

CHAPITRE III.

Hernie inguino-interstitielle.

La *hernie inguino-interstitielle* se développe dans les parois abdominales, au-dessus de l'arcade de Fallope. Comme la hernie inguino-propéritonéale, elle est d'origine congénitale; mais elle diffère de cette dernière par quelques caractères qu'il importera de préciser.

Bien que J.-L. Petit ait signalé son existence, que A. Cooper, Boyer, Velpeau, Lawrence, Hesselbach, Richter aient parlé des hernies intra-inguinales, c'est seulement en 1835 que Dance, dans sa thèse inaugurale, a décrit cette affection et collecté six observations pour en établir l'entité clinique. — On en doit en réalité à Goyrand la meilleure description, dans son mémoire à l'Académie de médecine en 1836 (1).

M. Tillaux a, dans ces derniers temps, appelé l'attention sur cette forme insolite de hernie inguinale; et Dupuy, son élève, a consacré sa thèse à faire connaître ses opinions (2).

Anatomie pathologique. — Le *sac* de la hernie interstitielle a un volume variable : ses dimensions sont

---

(1) Goyrand. — Le mémoire de cet auteur a été reproduit dans ses œuvres cliniques en 1871, et ses éditeurs font observer que son travail avait été remis entre les mains de Sanson dès 1834, un an avant la publication de la thèse de Dance.

(2) Dupuy. Th. 1877. — Roustan. Th. 1843.

celles d'un gros œuf, d'une tête de fœtus, ou davantage. Il occupe l'interstice des parois abdominales au-dessus de l'arcade de Falloppe ; sa forme est un ovale aplati, le grand axe étant parallèle au ligament (1). Quand il est très volumineux, il s'étend de l'épine iliaque jusqu'au bord du muscle grand droit de l'abdomen. Parfois il atteint le niveau de l'ombilic en haut; il est soutenu en bas par la gouttière de l'arcade de Fallope, qu'il ne dépasse jamais. Il est formé par le péritoine ou plutôt par le feuillet séreux de la vaginale, très-dilaté et aminci. La peau, le tissu cellulaire sous-cutané, l'aponévrose du grand oblique, quelques fibres du muscle petit oblique le recouvrent. En arrière, il est soutenu par le fascia transversalis. Sa cavité a deux ouvertures : l'une postérieure, ordinairement ovalaire, n'est autre que l'orifice profond du canal inguinal ; elle a un pourtour mince et tranchant ; elle est côtoyée à *son côté interne* par les vaisseaux épigastriques. Le cordon occupe sa partie inférieure, et se dirige obliquement vers le second orifice, l'anneau externe du grand oblique. Près de celui-ci, on rencontre généralement le testicule, sain ou atrophié, oblitérant l'ouverture *déjà très étroite par elle-même*, et peu mobile à cause de la brièveté du cordon. (*Fig.* 7. Pl. I.)

Cette hernie se développe plus facilement du côté de l'épine iliaque antéro-supérieure ; mais quelquefois, elle envoie un très court prolongement en doigt de gant vers le pubis (2).

---

(1) Quelquefois, par les progrès du développement, la tumeur prend une forme bosselée, lobée ; son grand axe a de la tendance à devenir vertical, et l'orifice interne remonte vers l'ombilic.

(2) Goyrand indique que, quelquefois, la hernie interstitielle est directe, mais les observations qu'il rapporte sont toutes relatives à de *petites hernies intra-inguinales*, dont nous parlons plus loin.

Plusieurs anses intestinales occupent ordinairement la cavité du sac; elles sont parfois recouvertes par un feuillet épiploïque qu'il faut écarter ou inciser pour les découvrir; dans l'observation de M. Tillaux, la longueur de l'intestin hernié mesurait 0,38 centimètres.

Symptômes. — La hernie interstitielle n'atteint pas tout d'un coup son plus grand volume; elle existe pendant un certain temps à l'état de *petite tumeur intra-inguinale*. Nous désignons sous ce nom une petite tumeur herniaire, qui occupe le canal péritonéo-vaginal, et fait à peine saillie. Mais, un jour, à la suite d'un effort, elle atteint le volume d'un œuf, et se dessine au-dessus de l'arcade, à distance de l'orifice du grand oblique, plus près de l'épine iliaque que de l'épine pubienne. Plus tard, elle augmente encore de volume, en s'élevant vers l'ombilic; mais elle conserve ordinairement sa forme ovalaire. Le plus souvent, lorsqu'elle atteint son plus grand développement, elle devient le siège d'un étranglement. Cette tumeur est sonore à la percussion; elle présente une certaine mollesse; elle est fluctuante, lorsque la cavité vaginale contient du liquide. Si le panicule adipeux n'est pas trop épais, les anses intestinales forment *relief* sous la paroi. On peut les faire rentrer dans l'abdomen avec un gargouillement caractéristique, si la tumeur est *réductible;* alors, la paroi se déprime, et au fond de la concavité produite, on peut sentir l'orifice de communication.

Chez un malade de B. Anger, qui était atteint d'une double hernie interstitielle, l'aspect des tumeurs peut servir de type à une description classique : « A gauche, dans le pli de l'aine, on constatait une tumeur ovalaire, indolore, rénitente, sonore à la percussion, obliquement diri-

gée de haut en bas et de dehors en dedans, limitée inférieurement par l'arcade fémorale, étendue en longueur depuis l'origine du scrotum, dans lequel elle ne pénètre en aucune façon, jusqu'à trois travers de doigts en deçà de l'épine iliaque antérieure et supérieure, avec une largeur moyenne de cinq à six centimètres ; enfin, présentant assez bien la forme et les dimensions d'un gros œuf d'oie. Cette tumeur se réduit avec la plus grande facilité ; le malade lui-même la fait rentrer à volonté dans la cavité abdominale, et la réduction s'accompagne du gargouillement caractéristique. L'orifice cutané du trajet inguinal est *considérablement rétréci* ; le doigt ne peut y pénétrer. De ce côté, le testicule est sain, d'un volume ordinaire et normalement situé.

A droite, la tumeur est beaucoup plus volumineuse, elle siège au pli de l'aine, sur lequel elle s'étale complètement, ayant la même direction oblique de haut en bas et de dehors en dedans, la même limite inférieure, l'arcade fémorale ; mais elle s'étend au dehors jusqu'à l'épine iliaque antérieure et supérieure, en haut jusqu'à trois travers de doigt au-dessous de l'ombilic, en dedans jusqu'au bord externe du muscle droit, et n'ayant pas moins de quinze centimètres de long sur huit à neuf de large.

Tout à fait au côté externe de la hernie, presque au niveau de l'épine iliaque, on rencontre, en pratiquant le taxis, une petite grosseur mobile, du volume d'une amande, et faisant pousser, quand on la presse, un cri de douleur au malade : « C'est tout à fait, dit-il, comme si vous me serriez le testicule entre les doigts. » Cette hernie ne se réduit pas en entier ; une partie, dont le testicule, reste dans le pli de l'aine et résiste à toutes les manœuvres. Sous l'influence du taxis, et tout ce qui est réductible une fois réduit, le testicule placé

d'abord dans le voisinage de l'épine iliaque se rapproche de la ligne médiane » (1).

Lorsque *survient l'étranglement*, la tumeur se tend, devient douloureuse à la pression ; quelquefois la peau, à sa surface, présente un aspect phlegmoneux. En même temps, des vomissements et un état général grave se manifestent. M. Tillaux a vu dans son observation de nouvelles anses intestinales pénétrer dans la tumeur, du jour au lendemain, et en accroître le volume. pour ainsi dire sous ses yeux, en même temps que s'aggravaient les accidents ; c'était une sorte d'*étranglement progressif*.

Observation XVII.

Hernie inguinale interstitielle étranglée. — Accroissement progressif de la tumeur. — Opération. — Mort ; par M. Tillaux. (*Bull. de thérapeutique*, 1871).

Florent César, âgé de 28 ans, soldat du train, entre à l'ambulance de M. Tillaux, située à Méziers, près de Bourges, pour une bronchite, le 26 décembre 1870.

Le 1er janvier 1871, à onze heures du matin, ce malade éprouve tout à coup une douleur très violente dans l'abdomen, douleur coïncidant avec l'apparition subite dans la paroi abdominale à gauche d'une tumeur volumineuse. Le malade raconte que cette tumeur vient d'apparaître après un accès de toux violent; il ajoute qu'elle se montre assez souvent et disparaît d'elle-même, mais que jamais il n'a éprouvé d'aussi violentes douleurs.

On constate que cet individu est monorchide, que le testicule gauche manque ; il est impossible de trouver avec le doigt l'orifice cutané du trajet inguinal. Quant à la tumeur, elle est

---

(1) Chambart. — Th. 1879.

limitée en bas par l'arcade crurale, en dedans elle s'étend jusqu'au bord externe du grand droit; elle remonte en haut jusqu'à 12 ou 15 cent. au-dessus de l'arcarde crurale, inclinant vers l'ombilic, et en dehors elle s'étend jusqu'à l'épine iliaque antérieure et supérieure. En un mot, elle occupe toute la partie de la paroi correspondant à la fosse iliaque; elle est sonore à la percussion.

M. Tillaux diagnostique une hernie inguino-interstitielle. Il essaie un léger taxis qu'il cesse bientôt à la prière du malade, celui-ci témoignant d'une douleur excessive et espérant que sa tumeur disparaîtra seule comme d'ordinaire.

2 *janvier*. Nuit très mauvaise; le malade n'a pas fermé l'œil un instant; il éprouve des douleurs continuelles, il a des vomissements bilieux très fréquents. M. Tillaux constate que la *tumeur a augmenté de volume depuis la veille.*

Il soumet le malade au chloroforme et pratique encore le taxis. Les manœuvres sont plus prolongées que la veille, mais sans résultat aucun. Avant l'administration du chloroforme, le malade s'étant opposé obstinément à une opération, on ordonne un lavement de tabac. Le lavement est rendu sans produire aucun effet.

L'étranglement persiste avec tous ses phénomènes. Le malade souffre atrocement et malgré cela il repousse toute intervention chirurgicale vers le soir.

3 *janvier*. Nuit sans sommeil; douleurs violentes et continues; vomissements bilieux répétés et pas une garde-robe. La tumeur a *encore augmenté, elle remonte jusqu'à l'ombilic* et dépasse en dehors l'épine iliaque de $0^m,07$ à $0^m,08$. Le malade, abattu par la souffrance, se décide enfin à l'opération. M. Tillaux pratique à deux centimètres au-dessus de l'arcade crurale une incision parallèle à cette arcade et longue de 10 à 12 cent. Il incise l'aponévrose du grand oblique avec un extrême ménagement, et rencontre immédiatement le péritoine intimement accolé à la face postérieure de cette aponévrose. Derrière le péritoine incisé, il trouve une anse intestinale longue de $0^m,35$ ou de $0^m,40$, rouge, violacée et nullement gangrénée. Il débride en haut et en dehors, mais, malgré le débridement, il ne parvient à réduire, ce qu'il prévoyait d'ailleurs, qu'avec une extrême difficulté. Un pansement simple exerçant une compression modérée termine l'opération.

4 *janvier*. Depuis l'opération, le malade n'a plus souffert ;

la nuit a été calme. Il y a eu une garde-robe au moment de la visite, l'opéré n'a pas de fièvre, mais il reste très abattu.

5 *janvier*. La journée du 4 et la nuit se sont passées sans douleurs. Au moment de la visite le malade a le ventre sensible, quoique non ballonné. Il est toujours abattu et très faible. Son pouls est petit et précipité. La voix s'entend à peine. A 2 heures de l'après-midi, le hoquet commence et le malade s'éteint à 10 heures du soir.

Autopsie. — On trouve les lésions de la péritonite. Pourtant, la sérosité péritonéale parfaitement incolore témoigne que pas une goutte de sang n'a pénétré dans la cavité péritonéale.

La longueur de l'anse intestinale étranglée ne mesure pas moins de $0^{m},38$. Le sac herniaire offre un intérêt tout particulier. Le sac est formé par le péritoine adhérent en avant à l'aponévrose du grand oblique; en arrière au petit oblique; il s'étend en dedans jusqu'au bord externe du muscle grand droit de l'abdomen, et il remonte jusqu'au niveau de l'ombilic. Dans la paroi antérieure du canal inguinal, on trouve le testicule gauche atrophié et faisant partie de cette paroi.

Quant à l'orifice cutané du canal inguinal, il est réduit à un pertuis ne livrant passage qu'à un filet nerveux.

La pièce est déposée au Musée de l'amphithéâtre des hôpitaux.

On a attribué à diverses causes l'*étranglement* dans ces tumeurs. Il est constant, dans la plupart des observations, qu'on n'a pu réduire sans débrider ou dilater l'*orifice profond*, bien que celui-ci offre en général des dimensions assez grandes; comme son bord est mince et tranchant, l'anse intestinale se coupe et s'aplatit, en le franchissant, pour s'étaler dans le sac herniaire. Si l'on essaie, le sac étant ouvert, de réduire, le fascia transversalis ne saurait soutenir l'effort; il se laisse déprimer et les anses intestinales n'ont aucune tendance à franchir l'ouverture, si on ne l'a pas largement agrandie. On a pu, dans quelques cas, constater que le collet du sac était plissé, offrait des stigmates, et était capable de devenir l'agent de l'étranglement.

M. Tillaux donne une autre explication de cet accident : à l'occasion d'un effort, de nouvelles anses s'engagent ; mais « elles se trouvent serrées entre deux plans contractiles : en avant, une forte aponévrose tendue par la contraction du grand oblique ; en arrière, le petit oblique et le transverse. Les anses sont fatalement aplaties et la circulation intestinale interrompue (1) ».

Pathogénie. — La congénialité de la hernie inguino-interstitielle ne saurait être mise en suspicion ; elle repose sur deux particularités anatomiques dont la *coexistence* paraît fréquente : l'*ectopie inguinale* du testicule, sa présence dans le sac, et l'*étroitesse de l'orifice* aponévrotique du grand oblique.

Dans presque toutes les observations, on signale en effet l'absence du testicule dans les bourses. On ne le découvre pas non plus au voisinage de l'anneau externe, et il est impossible de pénétrer avec le doigt dans l'orifice cutané du trajet inguinal. M. Tillaux signale expressément cette impossibilité dans son observation. La tumeur elle-même n'a aucune tendance à sortir par l'anneau (2). C'est seulement pendant la kélotomie ou à l'autopsie, que l'on constate, à la partie inférieure de la tumeur, dans la gouttière fémorale, *à l'intérieur du sac*, la présence du testicule, normal ou atrophié, arrêté près de l'anneau. — L'étroitesse congénitale de l'anneau du grand oblique n'est pas un fait anatomique abso-

---

(1) Tillaux. — *Anat. top.*, p. 664, 1882.

(2) Dans un seul cas, Goyrand indique la particularité suivante : l'extrémité inférieure de la tumeur principale envoyait un prolongement bosselé, qui s'élargissait en champignon au-devant de l'anneau inguinal, sous la peau, et était séparé de la partie intra-inguinale par une dépression circulaire.

lument rare et qui n'ait été l'objet d'aucune mention de la part des auteurs. Wilson l'a constaté plusieurs fois (1), et M. Tillaux, à l'autopsie d'un sujet affecté d'ectopie testiculaire inguinale gauche, a trouvé l'orifice inférieur du canal réduit à un pertuis ne livrant passage qu'à un mince filet nerveux.

La forme de la tumeur trouve aussi son explication dans la *disposition spéciale qu'offre la séreuse vaginale* dans ces cas *d'ectopie testiculaire* (*Fig.* 6 et 7. Pl. I). Les quelques autopsies où l'examen en a été fait (Follin, loc. cit. et Th. Le Dentu) indique qu'elle se termine autour de la glande en une cavité ampullaire, piriforme. Si une anse intestinale s'engage, elle dilatera cette ampoule terminale du canal péritonéo-vaginal ; s'il y a progression dans la tumeur, cette progression ne pourra se faire, ni en avant où l'anneau est oblitéré, ni en arrière où l'orifice est étroit. La tumeur sera nécessairement ovoïde, aplatie, ayant d'abord le volume d'un gros œuf. Si la distension de la séreuse continue, la gouttière offrira de la résistance en bas ; mais, en haut, les plans abdominaux seront dissociés et la tumeur remontera vers l'ombilic. Elle deviendra plus irrégulière, un peu bosselée. Elle pourra être comparée dans son ensemble à un champignon dont la tête, aplatie, serait comprimée entre les parois abdominales et dont le pied, répondant au collet du sac, s'implanterait au niveau de l'orifice interne du canal inguinal.

Des objections, cependant, peuvent être élevées contre cette *théorie pathogénique* de la hernie inguino-interstitielle. Il importe de les combattre.

---

(1) Wilson. — *Lectures on the urinary and genital organs.* Trad. Delasiauve. *Rev. de méd.*, 1840, p. 363.

Lorsqu'une hernie *inguinale commune* est au début de son évolution, elle peut séjourner un certain temps dans le canal et même y subir un étranglement. Ce n'est pas là, à proprement parler, une hernie interstitielle ; car, l'anse intestinale ne remontera jamais *dans l'interstice* des parois abdominales. A. Cooper appelle ces hernies, qui demeurent ainsi un certain temps dans le canal, *hernies inguinales petites*. Il vaut mieux les appeler : *hernies intra-inguinales*. Nous en avons déjà parlé, à cause de la forme insidieuse d'étranglement auquel, elles peuvent donner lieu (p. 20).

Une hernie non accompagnée d'ectopie testiculaire, ne saurait-elle se développer dans l'interstice des muscles de l'abdomen ? Il semble, à une première lecture, qu'on en trouve quelques exemples dans le mémoire de Goyrand (1); mais, dans un certain nombre d'observations, la situation du testicule n'est pas expressément indiquée ; dans d'autres, il s'agit de hernies intra-inguinales ayant acquis un volume suffisant pour distendre le canal (volume d'un œuf), mais ne s'élevant pas dans l'interstice des muscles. *Ce sont des hernies communes qui n'ont pas encore accompli leur évolution.*

Des circonstances autres que l'ectopie inguinale du testicule peuvent obliger l'intestin à occuper l'interstice des parois abdominales. Citons *l'étroitesse congénitale* de l'anneau.

Goyrand rapporte l'histoire d'un jeune ouvrier de 20 ans, ayant eu une hernie interstitielle étranglée ; le testicule n'était pas dans le scrotum : « Mais, ajoute-t-il, l'anneau inguinal correspondant est très

---

(1) Goyrand. *Cliniques*, 1872. Obs. XXIX et XXX.

étroit ; je ne puis y engager le doigt, qui entre au contraire aisément dans l'anneau inguinal du côté opposé. » Le malade guérit de la kélotomie ; on ne put savoir quelle situation occupait le testicule déplacé, mais il *ne fut pas trouvé dans le sac.*

Ce fait démontre bien, que la *condition pathogénique* prédominante de la hernie interstitielle, est *l'étroitesse de l'anneau inguinal externe.*

Diagnostic. — Les points importants du diagnostic de la hernie interstitielle sont relatifs aux caractères qui la distinguent de la hernie inguino-propéritonéale, de la hernie de la ligne semi-circulaire (laparocèle), et de la hernie interstitielle par *réduction artificielle* d'une hernie scrotale.

Nous laisserons de côté le diagnostic avec le phlegmon de la région, le phlegmon du cordon, le lipôme, les kystes congénitaux, etc. (1). Nous aurons du reste l'occasion de revenir plus tard sur quelques-unes de ces affections.

La hernie propéritonéale est *une hernie en bissac* : elle offre *un prolongement* inguino-scrotal qui n'existe pas dans la hernie interstitielle ; tout au plus trouve-t-on dans cette dernière un prolongement en doigt de gant vers le pubis, qui dépasse à peine l'anneau externe. Cette disposition en *bissac* tient, nous avons essayé de le démontrer, à une conformation particulière de la vaginale, offrant un prolongement qui descend dans les bourses et un autre qui s'élargit pour former sac sous le péritoine ; un col, répondant aux deux portions, les réunit à travers le canal inguinal. Le canal inguinal est

(1) Nous parlons plus loin du diagnostic avec les hydrocèles congénitales.

largement ouvert au niveau de l'orifice externe, et le testicule peut être touché avec le doigt; quelquetois même il est oscillant au dehors. Le même orifice *est fermé*, et, on ne peut que constater l'absence de la glande séminale dans les bourses, lorsqu'il s'agit d'une *hernie interstitielle*. Dans les deux hernies on peut observer une tumeur ovalaire au-dessus de l'arcade de Fallope; mais le relief semble devoir en être moins accusé dans la hernie propéritonéale, plus recouverte par les plans abdominaux. A cause de cet aspect commun, la confusion est possible entre les deux tumeurs, et nous ne savons si Krönlein n'a pas été victime d'une erreur de ce genre dans l'observation que nous avons relatée plus haut (p. 97) (1).

La hernie de la ligne *semi-circulaire siège plus haut* et plus en dedans, vers le bord externe du muscle droit. Elle reste à distance de l'arcade de Fallope dans son développement; elle n'a aucun rapport avec le canal inguinal. Elle présente une forme aplatie, en champignon, dans l'épaisseur de la paroi. « En examinant le malade, dit Daniel Mollière dans une observation récente, je trouvai à gauche, au niveau du tiers interne d'une ligne allant de l'ombilic à l'épine iliaque antéro-supérieure, une tumeur ovoïde, du volume d'un œuf de poule mal limitée vers sa base, douloureuse et résistante, etc... Portant alors le diagnostic de hernie ventrale étranglée, je procédai à la kélotomie... Une incision transversale, divisant la peau et le tissu cellulaire sous-cutané, me conduisit sur un premier sac herniaire à parois minces et transparentes. Je l'ouvris, il ne contenait qu'une petite

(1) Cependant l'auteur allemand signale dans son observation l'existence d'un prolongement scrotal de la tumeur. Ce fait excluerait l'hypothèse d'une véritable hernie inguino-interstitielle.

masse épiploïque et un pincement intestinal du volume d'une noisette; avec le doigt, je cherchai le collet de ce sac: c'était un orifice étroit, à bords minces et tranchants; je déchirai ce bord avec l'ongle, et conduisant mon index plus profondément, je pénétrai dans un deuxième sac beaucoup plus vaste, et dans lequel je trouvai une anse intestinale violacée, très étroitement étranglée, et une certaine quantité d'épiploon. Ce sac avait pour orifice un anneau fibreux normal, très étroit, qui fut débridé en dedans et en haut... Autant que j'en ai pu juger, cet orifice était situé au niveau du bord externe du muscle droit. » (1)

Le diagnostic de la hernie interstitielle véritable, spontanée pour ainsi dire, avec une hernie interstitielle par réduction incomplète, est parfois assez délicat. Les commémoratifs peuvent aider; mais il existe quelques-unes de ces hernies qui se creusent un sac dans l'interstice des plans de la paroi abdominale ; nous croyons cet accident favorisé par une disposition congénitale : peut-être est-on en présence de ces hernies vaginales funiculaires *en bissac de l'aine*, une des poches répondant au canal inguinal, une autre occupant la partie supérieure des bourses; la partie étroite serrée à l'anneau du grand oblique (*Fig.* 15. Pl. II.) Nous rapportons comme se prêtant à cette interprétation : *hernie interstitielle par une fausse réduction*, le cas suivant publié par M. Bourdon dans les Bulletins de la Société anatomique en 1842. On pourrait aussi voir dans ce fait un cas de hernie inguino-propéritonéale.

---

(1) D. Mollière. *Bull.Soc. de chir.*, p. 278, 1877 et Ferrand. *Hernies latérales de l'abdomen.* Th. de 1881.

Observation XVIII.

Hernie inguinale. Etranglement d'une anse intestinale par le collet d'un sac formant une large cavité dans l'épaisseur de la paroi abdominale; par M. Bourdon. Int. des hôpitaux. *Bulletin de la Soc. anatom.* 1842.

Lavielle, âgé de 35 ans, charretier, d'une constitution athlétique, portait une hernie inguinale gauche depuis un temps indéfini. Elle avait le volume d'un œuf de poule et rentrait facilement et complètement en faisant entendre du gargouillement; jamais elle n'avait été maintenue par un bandage; aussi, de temps en temps, produisait-elle des coliques légères et quelques troubles dans les digestions. Jusqu'à présent, ce sont les seuls accidents qu'elle ait occasionnés.

Le 9 avril 1842, vers 9 heures du matin, sans cause connue, la tumeur devint douloureuse et irréductible. Bientôt il survint une douleur vive dans le côté gauche du membre, des rapports, des nausées suivies de vomissements muqueux, amers et du hoquet. Un médecin mandé fait de vaines tentatives pour obtenir la réduction; il prescrit un lavement simple, qui provoque une selle solide et diminue un peu les souffrances. La nuit suivante se passe sans que le malade puisse prendre le moindre repos, et le lendemain, les accidents s'aggravant, il entre à l'Hôtel-Dieu, salle Sainte-Marthe, numéro 43 (service de M. Denonvilliers, remplaçant le professeur Roux)

Il était dans l'état suivant : abattement général, face assez colorée, rapports, nausées, vomissements bilieux, hoquet, constipation, douleur de tout le ventre, mais plus intense à gauche, météorisme avec légère tension des parois abdominales. Pouls fréquent; peau chaude. Dans le scrotum du côté gauche, on trouve une tumeur du volume d'un œuf de poule, dure, compacte, sans élasticité, d'une forme assez régulièrement sphérique et sensible à la pression. Elle remonte jusqu'à l'anneau inguinal dans lequel on la sent se prolonger; percutée, elle donne un son mat; la peau qui la recouvre ne présente aucun changement de couleur. On applique de la glace sur la tumeur et on fait prendre au malade deux lavements de tabac, qui sont

rendus seuls. Alors, *on essaie le taxis et on parvient à réduire la tumeur de plus de moitié.* Pendant les efforts qui sont ménagés, on entend un peu de gargouillement. Après cette réduction incomplète, la portion qui reste en dehors est molle et pâteuse comme l'épiploon, et l'anneau inguinal est assez libre pour permettre l'introduction du doigt. On applique un spica de l'aine bien serré. Après l'opération, le malade n'est pas soulagé et passe la nuit sans sommeil.

Le 11, à la visite, la fièvre est intense, les douleurs abdominales ont augmenté ainsi que tous les symptômes généraux d'étranglement; les vomissements sont bilieux et renferment des matières fécales délayées. La tumeur s'est reproduite en grande partie; elle est grosse comme un œuf de pigeon, et présente les mêmes caractères que la veille.

On tente de nouveau la réduction, qui ne réussit qu'imparfaitement et on remarque, qu'aussitôt qu'on cesse de presser sur la petite partie qui reste au dehors, la tumeur se reproduit. Pendant la sortie comme pendant la rentrée de la hernie, on croit entendre un léger gargouillement.

On pratique immédiatement l'opération suivant les règles de l'art, et en faisant remonter l'incision jusqu'à 2 ou 3 millimètres au-dessus de l'anneau inguinal. Le sac herniaire étant ouvert, on y trouve un peloton assez volumineux d'épiploon tuméfié, d'une couleur un peu ardoisée, mais ne paraissant nullement étranglé. On la réduit facilement sans être obligé de la débrider. Alors on introduit le doigt dans l'anneau et on arrive dans une cavité libre de toutes parts, à parois lisses et polies; seulement, le bout du doigt sent profondément une masse pâteuse, molle. Après la réduction, on reconnaît la présence d'une tumeur profonde derrière la paroi abdominale, au-dessus du ligament de Fallope elle est sensible à la pression, et donne un son mat quand on la percute. On panse la plaie simplement et on applique un spica.

Après l'opération, le malade dit qu'il n'est nullement calmé (limon. 3 pots, potion calm., diète.)

Le soir, il n'y a aucune amélioration; la langue est sèche, rouge sur les bords et à la pointe, la réaction fébrile intense et le ouls concentré; il n'y a pas eu de selles (saignée de 400 gr., eau de veau, avec sulf. de soude 30 grammes.)

Le lendemain 12, tous les symptômes persistent : il y a un

malaise très considérable; la face commence à s'altérer. On examine la plaie; on trouve dans le scrotum la paroi postérieure du sac un peu soulevée et recouvrant une petite tumeur résistante; on incise couche par couche, et on arrive dans l'épaisseur du cordon testiculaire volumineux, mais sain; on ne trouve pas là le siège d'un étranglement (30 sangues sur le ventre, bain, lavement purgatif.)

Le soir, le pouls est intermittent, et le malade a le pressentiment de sa mort. Même état du reste.

Le 13, le lavement a provoqué une selle liquide, contenant des matières fécales; le malade a rendu quelques gaz par l'anus, tous les symptômes sont un peu amendés. On note que la tumeur profonde du ventre existe encore. Le pansement de la plaie est maintenu par un simple bandage (eau de veau, sulf.de soude, 30 gr., lavem. purgatif, bains.)

Le soir, vers 8 heures, il y a de vives douleurs vers la plaie, on dépanse et on trouve l'épiploon ressorti et dans le même état qu'au moment de l'opération. On le laisse au dehors en le recouvrant d'un linge cératé. On constate que les anses intestinales se dessinent à travers les parois du ventre, par des saillies partielles et très limitées.

Les jours suivants, les vomissements ne sont plus stercoraux, mais ils sont très abondants et porracés; il n'y a pas de selle; il survient de la rétention d'urine; tous les accidents vont en s'aggravant. L'épiploon se flétrissant, on en coupe environ la moitié. La plaie a mauvais aspect, elle est recouverte d'une matière sanieuse et petite. On prescrit de la glace à prendre par petits fragments, et on donne successivement et sans résultat: l'huile de ricin, le calomel, l'huile de croton; on fait faire des frictions napolitaines à haute dose sur le ventre. Cathétérisme.

Enfin, la physionomie s'altère de plus en plus, le tour des yeux s'excave, les extrémités se refroidissent, le pouls devient petit, misérable, insensible; la voix s'éteint: il survient un affaissement extraordinaire et le malade meurt le 20, à 6 heures du matin, 10 jours après l'opération, 12 après l'invasion des premiers accidents.

Autopsie, 30 heures après la mort. — Dans la plaie du scrotum, on trouve une portion d'épiploon, longue de 3 à 4 centim. flétrie, racornie et noirâtre. On dissèque de dehors en dedans la paroi antérieure du canal inguinal, et après avoir incisé la peau,

le fascia superficialis et l'aponévrose du grand oblique, qu'on trouve doublée par le péritoine, on arrive dans une cavité pouvant contenir facilement un gros œuf de poule. Elle fait saillie dans le ventre et communique avec lui par une ouverture arrondie d'un centimètre, qui est l'anneau inguinal. Il est éloigné de l'orifice interne, dont je viens de parler, d'environ 6 centim. La paroi postérieure de la cavité est constituée, d'avant en arrière, par le péritoine qui forme le sac herniaire, le fascia tranversalis et enfin une seconde fois par le péritoine pariétal de l'abdomen. L'artère épigastrique monte sous ce feuillet séreux, en dedans de l'orifice interne. Cette paroi postérieure est épaisse de 5 à 6 millimètres, le tissu cellulaire, qui entre dans sa composition, est hypertrophié et induré.

Maintenant, si on examine du côté du ventre la saillie que forme la cavité, on remarque qu'elle présente une 1/2 sphère de 7 à 8 centim. de diamètre, accolée à la face postérieure de la paroi abdominale. La partie inférieure, qui est la plus saillante, est appliquée sur la fosse iliaque et s'étend en arrière jusqu'au point où le 1/3 antérieur de cette fosse s'unit au tiers moyen. A ce niveau, on observe de nombreuses adhérences cellulo-fibreuses, qui fixent le péritoine de la fosse iliaque à celui de la tumeur. Celle-ci, à sa partie externe, forme avec la paroi abdominale un angle presque droit ; un peu à gauche et en bas de son centre, on aperçoit l'orifice interne décrit précédemment et les parties qui y sont engagées. J'ai dit déjà que c'était de l'épiploon et une anse intestinale. On les examine attentivement et on constate que la portion épiploïque herniée est l'extrémité du grand épiploon, qui descend au-devant de la masse des intestins grêles. Elle est fixée à la partie supérieure de l'orifice abdominal par des adhérences fibreuses, anciennes et très résistantes. Dans ce point, l'épiploon a une couleur brunâtre. Par sa face intérieure, il est en rapport avec l'anse intestinale herniée qu'il cache complètement et avec laquelle il est uni faiblement par quelques concrétions pseudo-membraneuses.

Cette anse intestinale, longue d'environ 5 centim., a une couleur feuille morte, livide ; elle a perdu son élasticité, sa résistance. Elle offre une dépression circulaire très marquée au niveau de l'étranglement, qui porte sur presque tout le calibre de l'intestin, une largeur de 1 centim. seulement est restée libre. La partie étranglée est adhérente au collet du sac, et si on veut

l'en détacher en tirant faiblement, on déchire l'intestin en plusieurs points; la tunique péritonéale, très altérée, étant seule pour soutenir l'effort; alors on voit s'écouler une certaine quantité do matière jaunâtre, délayée, qui remplissait l'anse herniée. La membrane muqueuse correspondante est d'un rouge brun et ramollie, et les valvules conniventes y sont nombreuses. Cette anse appartient à une portion assez élevée de l'intestin grêle.

La partie du tube digestif, qui correspond au bout supérieur, est dilatée; elle renferme des matières fécales liquides et abondantes et présente des traces de phlogose. Celle qui répond au bout supérieur est revenue sur elle-même; elle est vide et offre à peine quelques arborisations rouges.

Dans la cavité abdominale, il n'y a pas le moindre épanchement, mais le tissu cellulaire sous-péritonéal, tant sur les parois du ventre que sur les viscères, est d'un rouge foncé et fortement injecté. Le paquet des intestins grêles est fixé à la paroi abdominale, au-dessus du pubis et au voisinage de la hernie, par des adhérences pseudo-membraneuses récentes et faciles à rompre. Il existe de plus, sur la fosse iliaque gauche, des brides fibreuses nombreuses, très résistantes et anciennes, qui s'étendent du feuillet externe du méso-côlon iliaque, à la partie inférieure de la tumeur que j'ai décrite. Des brides tout à fait analogues se remarquent sur le feuillet interne du même méso-côlon, et descendent en convergeant vers la cavité pelvienne.

La vessie est fortement revenue sur elle-même mais elle est saine.

La face interne du canal de l'urèthre présente des traînées rouges sur sa paroi inférieure, au-devant du veru-montanum, qui est très développé.

Enfin, il y a dans lo scrotum, du côté droit, un sac herniaire complètement vide, et dont le collet laisse pénétrer facilement le doigt jusqu'au-dessous de l'anneau inguinal.

On ne trouve dans les autres organes aucune lésion notable.

Ainsi donc, la cavité dans laquelle le doigt pénétrait et se trouvait tout à fait libre, *n'était autre chose que le sac très distendu dans l'épaisseur des parois abdominales, entre les deux orifices du canal inguinal.* Dès lors, on so rend parfaitement compte do toutes les particularités qu'a présentées cette hernie. On comprend pourquoi, dans le taxis, la partie herniée ressortait

facilement, puisqu'elle n'était que repoussée dans le sac sans être réduite ; on conçoit aussi pourquoi, après l'opération, on sentait l'épiploon dans le fond de cette cavité anormale, et pour quelle raison on reconnaissait une tumeur dans le ventre derrière l'anneau inguinal et profondément.

Enfin tout s'explique par cette disposition extraordinaire du sac herniaire, disposition dont je n'ai trouvé aucun exemple dans les auteurs.

Maintenant, est-il possible d'expliquer la formation de cette cavité, de cette dilatation intra-pariétale du sac herniaire ? Si le malade avait porté un bandage, en supposant que la pelote de celui-ci n'ait pressé que sur l'anneau inguinal au lieu de comprimer tout le canal, comme cela arrive souvent, on pourrait penser que, dans les efforts violents et fréquents, les organes du ventre s'introduisant dans le canal inguinal et le pressant dans tous les sens, l'auraient distendu. Mais nous avons dit plus haut que la hernie n'avait jamais été maintenue par un bandage, et dans tous les cas la dilatation du canal, par le mécanisme que je viens d'indiquer, ne se comprend pas bien sans la dilatation du collet du sac.

Enfin, les brides solides, fibreuses, tendues entre le méso-côlon iliaque et le péritoine de la paroi postérieure du canal inguinal, auraient-elles joué un certain rôle dans la production de la cavité en tirant cette paroi en arrière ? Cela est possible ; mais je ne pense pas que cette traction puisse expliquer, d'une manière satisfaisante, cette dilatation considérable du sac herniaire dans le canal inguinal.

Enfin, nous citons à titre de *rareté pathologique* le cas suivant : la tumeur occupait la région inguinale, paraissait interstitielle et s'était développée secondairement après une première kélotomie. Sa forme était bilobée ; le rétrécissement extérieur correspondait à la cicatrice de la première opération. Cette cicatrice avait évidemment empêché la hernie de descendre dans le scrotum.

OBSERVATION XIX (Résumée).

Hernie inguinale droite, deux fois étranglée et opérée deux fois; par M. PAUL *(Bul. de la Soc. anat., 1858).*

Mme X..., présente depuis longtemps une hernie inguinale droite, qui déjà a été opérée il y a dix-huit ans. Contenue depuis par un bandage mal appliqué, elle ressortait et se réduisait facilement. Le 11 mai 1858, elle ne peut la réduire; vomissements répétés; entrée à Necker. Taxis prolongé par l'interne de garde.

Elle présente deux tumeurs situées: l'une, en dehors, grosse comme une tête de fœtus; l'autre, moins volumineuse, en dedans de la cicatrice verticale au-devant de l'orifice externe de l'anneau inguinal, faite lors de la première opération. On peut faire passer le contenu d'une tumeur dans l'autre en produisant du gargouillement.

Les symptômes observés font diagnostiquer une hernie étranglée. Nouvelle séance de taxis : deux ponctions sont faites ensuite pour faciliter la réduction, qu'on ne peut encore obtenir.

Opération le 12. Il y a déjà gangrène de la masse intestinale située dans la partie interne du sac. Larges débridements en haut et en dehors, pas d'hémorrhagie.

Dans la journée, vomissements verdâtres, pouls petit, 150; mort à 8 heures du soir.

AUTOPSIE, le 14 au matin.—L'artère épigastrique qui se trouve à la partie externe du sac a été coupée dans la moitié au moins de sa circonférence. La cavité est obstruée par un caillot long de 4 centimètres. La hernie est interstitielle et à la fois directe, le sac est entre le fascia et l'aponévrose du grand oblique et contenait environ le quart de l'intestin grêle.—Infection inflammatoire avec commencement de péritonite.

TRAITEMENT. — Lorsqu'elles sont réductibles, les hernies interstitielles sont très difficiles à contenir. Il faut faire usage d'un bandage à pelote concave, s'ap-

pliquant sur la tumeur, et à ressorts très doux ; les bandages élastiques et à pelotes à air peuvent aussi trouver leur application.

Lorsqu'elles s'étranglent et qu'on veut pratiquer la kélotomie, quelques règles particulières sont importantes à signaler.

L'incision de la paroi abdominale sera faite selon une ligne oblique répondant au grand axe de la tumeur et en dépassant les deux pôles. Si la tumeur est très volumineuse, elle sera semi-circulaire et à convexité inférieure, de manière à obtenir un lambeau qu'on puisse relever de bas en haut. L'aponévrose du grand oblique sera incisée dans la même direction ; puis, avec précaution, couche par couche, on soulèvera sur la sonde cannelée et on coupera les feuillets extérieurs du sac. Le sac sera soulevé en un pli, où on fera une petite ouverture ; puis, sur le doigt indicateur introduit, on coupera sa paroi avec des ciseaux dans toute sa longueur. On cherchera, en écartant les anses intestinales, l'ouverture qui contient le collet du sac ; si c'est bien l'orifice postérieur du canal inguinal, on reconnaîtra le cordon qui le traverse. Dans ce cas, le débridement devra porter en dehors et en haut, mais jamais en dedans ; car c'est de ce côté que se trouve l'*artère épigastrique*. On débridera en déchirant l'ouverture avec le doigt ou avec des ciseaux mousses. On réduira après avoir attentivement examiné l'état des parties herniées.

La plaie enfin devra être l'objet d'attentions aussi particulières que lorsqu'on pratique la laparotomie : sutures, drains, pansements.

Krönlein, dans une hernie analogue, n'a pas hésité à faire la résection du sac, et à tenter la cure radicale (p. 97).

Nous rapportons ci-dessous deux observations de hernie interstielle qui n'ont été publiées dans aucune monographie spéciale. Nous appellerons plus particulièrement l'attention sur l'observation de MM. Gosselin et Berger : les complications opératoires, les accidents déterminés par un rétrécissement intestinal consécutif à l'opération, la nécessité d'intervenir une seconde fois par la laparotomie, la rendent plus particulièrement intéressante.

Observation XX.

Cas rare de hernie inguinale interstitielle étranglée derrière le testicule arrêté à l'anneau. — Opération. — Mort ; par M. Brun, interne du service. *(Gaz. Hôp., 1877).*

Louis B..., âgé de 23 ans, exerçant la profession de garçon de laboratoire, entre le 10 mars 1877, dans le service de M. Després, hôpital Cochin, salle Cochin, lit n° 9.

C'est un homme assez robuste en apparence, qui n'a fait jusqu'à présent aucune maladie, mais dont les testicules ne sont jamais descendus dans les bourses ; en outre, il n'était pas rare que, de temps à autre, et principalement à la suite d'un effort, une petite tumeur apparût dans l'aine droite, au-dessus du testicule arrêté dans l'aine ; elle s'accompagnait alors de douleurs de ventre qui cessaient lorsque, pendant un certain temps, le malade était resté couché sur le ventre.

Le jeudi, 8 *mars*, à 8 heures et demie du matin, après un effort, la tumeur inguinale se montre comme d'habitude et s'accompagne de coliques; elle ne disparaît qu'à une heure et demie.

Pendant toute la journée, le malade est tranquille, et, à minuit, il se couche parfaitement bien portant. A minuit et demi, il est réveillé par des coliques violentes et par des nausées auxquelles ne tardent pas à succéder des vomissements alimentai-

res. Ces vomissements et ces coliques persistent durant toute la nuit, et la tumeur de l'aine droite, qui s'est montrée au moment de leur apparition, ne disparaît pas.

Pendant toute la journée du vendredi, le malade vomit absolument tout ce qu'il avale; il souffre beaucoup du ventre, et, depuis la veille au matin, il n'a rendu ni gaz, ni matières par l'anus.

Vendredi soir, les accidents augmentant au lieu de s'amender, un médecin est consulté, qui pratique le taxis sur la tumeur inguinale pendant environ un quart d'heure ; malgré des efforts *énergiques*, la tumeur n'ayant pas diminué, il conseille au malade d'entrer à l'hôpital Cochin.

Le samedi matin, au moment de son admission, B... présente un état général déjà grave et rappelant en tous points les descriptions du choléra herniaire. Les traits sont tirés, les pommettes violacées, les extrémités froides. La respiration est courte et fréquente ; le pouls, qui a conservé toute sa force, bat 108 fois par minute ; la température est à 36°,5. Le ventre n'est que peu ballonné, à peine douloureux à la pression ; depuis le début des accidents, il n'a été rendu ni gaz, ni matières par l'anus. Enfin, dans la nuit du vendredi au samedi, il y a eu deux vomissements bilieux jaunâtres.

Etat local. Dans la région inguinale droite, existe une tumeur allongée dans le sens du cordon, présentant à peu près le volume d'un œuf et au niveau de laquelle la peau a conservé sa coloration normale. Cette tumeur est molle, fluctuante, irréductible, peu douloureuse si on la comprime seule, sans la repousser vers les parties profondes. En arrière et un peu au-dessus de cette tumeur, on rencontre un plateau dur, aplati, dans l'épaisseur de la paroi abdominale, au niveau duquel l'application seule du doigt developpe une très vive douleur. Les bourses, rétractées vers la racine de la verge, ne contiennent rien qui ressemble aux testicules.

En présence des caractères de cette tumeur inguinale, et principalement du siège de la douleur, M. Després porte le diagnostic suivant : la tumeur, molle et fluctuante, qui attire tout d'abord l'attention, doit être formée par le testicule, contenu dans une tunique vaginale remplie de liquide ; la masse, dure et douloureuse, qui est située en arrière et en dehors, en un point correspondant à l'orifice interne du canal inguinal, est

une hernie intestinale étranglée dans le canal inguinal par un collet de sac très serré. Les symptômes généraux doivent tout naturellement être attribués à l'étranglement de cette hernie.

L'opération est pratiquée immédiatement, à la cinquantième heure après le début de l'étranglement. En incisant couche par couche, on arrive tout d'abord sur une tumeur fluctuante, qui, ponctionnée, donne issue à un liquide citrin ; c'est la tunique vaginale. Elle contient le testicule qui est mis à nu par une incision. Une incision est faite sur l'anneau inguinal externe et l'aponévrose du grand oblique, dont on voit nettement les fibres nacrées, et l'on tombe sur l'intestin qui est situé dans le trajet inguinal distendu. Ce sac, qui n'est autre que la tunique vaginale, contient une anse d'intestin de 14 centimètres environ de longueur; et cet intestin, violemment contus, sans doute par les efforts du taxis, présente dans ses parois de nombreuses taches ecchymotiques; il est violacé, sans présenter, du reste, en aucun point, la couleur feuille-morte de la gangrène. L'étranglement est formé par le collet du sac, qui a pris absolument la forme d'un anneau cicatriciel, dont le calibre peut être évalué à peu près à la grosseur d'une plume d'oie. Il est situé très haut, en un point qui correspond à l'orifice interne du canal inguinal ; aussi,est-on obligé, pour l'attirer au dehors, d'inciser les plans musculaires de l'abdomen dans une étendue de 3 à 4 centimètres. Le collet étant dès lors facilement accessible; on pratique à son niveau trois débridements successifs, un premier en haut et en dehors, un deuxième directement en haut. Avant de réduire l'intestin, on le lave avec de l'eau chaude, et immédiatement on voit se produire des mouvements vermiculaires dans ses parois. Après sa réduction, un liquide sirupeux jaune clair, provenant de la cavité péritonéale, s'écoule par la plaie.

Traitement. Pansement à plat, maintenu par un bandage en T, badigeonnage sur le ventre avec de la teinture d'iode ; trois pilules d'opium à 0gr.05. Immédiatement après l'opération, la température s'élève à 37°,3.

Les jours suivants, la température reste élevée, l'état général s'aggrave et le malade meurt le sixième jour après l'opération.

Autopsie. — Elle a été pratiquée 36 heures après la mort. Le cerveau, les poumons, le cœur, sont parfaitement sains. A l'ouverture de la cavité abdominale, on trouve les lésions d'une péritonite généralisée. Les anses intestinales sont accolées les

unes aux autres par des fausses membranes, infiltrées de pus en quelques points seulement. L'anse qui était étranglée a conservé à peu près la position qu'elle avait occupée après la réduction. Elle est dans la fosse iliaque droite. Elle présente une coloration violacée, noirâtre, sillonnée de stries transversales vasculaires; elle a conservé toute sa résistance. Au niveau du point étranglé, qui correspond à peu près à la partie moyenne de l'intestin grêle, il n'existe pas trace d'ulcération, ni du côté de la tunique séreuse, ni du côté de la muqueuse. Quant à la partie du tube digestif située au-dessous de l'étranglement, elle est modérément dilatée par les gaz, ce qui prouve que l'étranglement avait été complètement levé.

Les autres organes abdominaux, foie, rate et reins, ne présentent pas trace d'altération. Le testicule du côté gauche est immédiatement appliqué sur l'orifice interne du canal inguinal, qui semble un peu élargi.

Observation XXI.

Hernie interstitielle étranglée. — Kélotomie. — Accidents progressifs de rétrécissement intestinal. — Laparotomie. — Résection d'un bout d'intestin. — Suture intestinale. — Mort. (Communiquée par M. Berger.)

Barrat Amédée, âgé de 26 ans, employé de commerce, entré le 15 juillet 1880, salle Sainte-Vierge n° 5, dans le service de M. le professeur Gosselin. C'est un homme assez vigoureux, de bonne constitution, qui n'a jamais fait de maladie sérieuse.

Autant qu'il peut remonter dans ses souvenirs, il a toujours eu une hernie du côté droit, de la grosseur d'un œuf de poule. Cette hernie se réduisait et se reproduisait avec une grande facilité. D'ailleurs, jusqu'en 1876, il n'en ressentit aucune gêne. A cette époque, à la suite d'une marche prolongée, la grosseur double subitement de volume et devient douloureuse. Quelques jours de repos et des applications émollientes font cesser ces accidents. Néanmoins, l'inquiétude qu'il ressentit l'engagea à consulter un médecin, qui lui prescrivit l'usage d'un bandage qu'il n'a pas cessé de porter depuis lors.

Tout va bien jusqu'en 1879. Nous n'insistons pas sur une blennorhagie légère sans retentissement épididymaire, que ce jeune homme contracta en 1878.

Au commencement de décembre 1879, il cherche vainement un soir à faire rentrer sa hernie. En même temps, il souffre du ventre et a des nausées. On le transporte le lendemain dans la journée à l'hôpital Saint-Antoine, dans le service de M. le Dr Périer. Après une courte séance de taxis avec chloroforme, la réduction s'opère et tout rentre dans l'ordre.

Dans les derniers jours de décembre, les mêmes accidents se reproduisent et font rentrer le malade dans le même service, à l'hôpital Saint-Antoine. Comme les douleurs sont extrêmement vives on lui fait plusieurs injections de morphine. La hernie se réduit d'elle même au bout de quelques heures.

Cette série de complications rend le malade prudent : il surveille son bandage et s'abstient de faire de longues courses. Le 14 juillet 1880, à la suite d'une promenade assez longue, il ressent au niveau de sa grosseur et dans le côté droit de l'abdomen une douleur très vive. Néanmoins, il garde son bandage appliqué jusqu'au soir. Un médecin appelé constate une tuméfaction très notable et ordonne une injection de morphine. La nuit est mauvaise ; le malade ne peut dormir et il continue à souffrir beaucoup. Il se décide à entrer à l'hôpital le 15 juillet dans l'après-midi.

Dès le début de l'examen, l'attention est attirée par ce fait qu'il n'y a que le testicule gauche dans les bourses. Interrogé à ce sujet, le malade répond qu'il n'a jamais eu qu'un testicule.

Du côté droit, le scrotum est complètement vide. En coiffant le doigt avec la peau des bourses et en cherchant à pénétrer dans le canal inguinal, on est arrêté à l'orifice de celui-ci par un corps résistant et douloureux, qui est probablement une ectopie inguinale interstitielle.

Immédiatement au-dessus de l'arcade crurale droite, en dehors du bord externe du muscle droit, se dessine une tuméfaction très accusée, qui semble répondre par sa base à la moitié interne du ligament de Poupart et dont le sommet arrondi remonte jusqu'à 5 ou 6 centimètres de l'ombilic. Transversalement, cette tuméfaction a 4 travers de doigt dans sa partie la plus large ; en hauteur, elle mesure 8 à 10 centimètres. La peau, qui la recouvre, est légèrement rouge surtout dans sa partie

inférieure. Cette rougeur peut être mise sur le compte du bandage, qui est resté appliqué malgré le gonflement, jusqu'au 14 au soir. La percussion donne une matité circonscrite dans le voisinage de l'épine du pubis, et de la sonorité dans le reste de l'étendue de la tumeur. Quand on palpe la région, on trouve de la résistance, on provoque quelques légers gargouillements et de plus on sent une partie plus dure à la place où on suppose le testicule. Cette exploration est très pénible pour le malade, à cause des douleurs excessives qu'elle provoque.

Depuis la veille dans la soirée, le malade n'a rendu ni selle, ni vent par l'anus. Il n'a d'ailleurs ni vomissements, ni nausées. L'état général est bon. Le faciès n'est pas tiré; il n'y a pas de hoquet. La température est normale. Le pouls bat 110 par minute.

Le diagnostic hernie irréductible depuis la veille n'est pas douteux. Mais, où siège cette hernie? Deux opinions sont en présence. Ou bien elle s'est fait jour à travers une éraillure en dehors du muscle droit de l'abdomen; ou bien, ce qui est plus probable, c'est une hernie inguinale interstitielle qui a suivi le testicule situé au-dessous d'elle. Sous l'influence de la pesanteur, ou peut-être du taxis antérieur, le canal inguinal a été distendu et son orifice abdominal s'est élevé en même temps qu'il se rapprochait du muscle droit de l'abdomen.

Quoi qu'il en soit, le 15 *juillet*, à 5 heures du soir, nous chloroformisons le malade et nous faisons des efforts modérés de taxis. M. le Dr Delens entre en ce moment dans la salle, nous lui demandons son concours. M. Delens continue le taxis; à un moment donné, un gargouillement très fort est entendu, en même temps la tuméfaction diminue beaucoup de volume. On sent alors en bas une tumeur ovoïde, près de l'épine du pubis: c'est le testicule; plus haut, une sorte de fente ou de rainure peu distincte. On applique un tampon de ouate, un spica de l'aine.

Le malade, réveillé, souffre un peu moins; mais bientôt il est pris de vomissements alimentaires et bilieux, qui se reproduisent pendant la nuit.

Le 16 *juillet* au matin, il n'est pas allé à la garde-robe et n'a pas rendu de gaz. M. Gosselin constate que la tuméfaction, en grande partie disparue la veille, s'est reproduite sous le tampon de ouate; cependant, elle n'atteint pas le développement que nous avons constaté avant le taxis. Cette grosseur repro-

duite, l'absence de rémission dans les douleurs, les coliques du malade, les vomissements pendant la nuit, enfin cette circonstance qu'il n'a pas rendu même de gaz par l'anus, lui font faire des réserves sur la réduction de la veille. Il craint qu'il n'y ait eu une réduction en masse sous les efforts du taxis, ou bien un simple étalement de la partie herniée dans l'intérieur du canal inguinal fortement dilaté (variété décrite par Goyrand d'Aix et par Tillaux). Il prescrit un cataplasme laudanisé et un purgatif d'essai (calomel, 0 gr. 50, scammonée, 0 gr. 30), décidé à faire une kélotomie, si le malade n'a pas eu le soir une garde-robe.

16 *juillet,* 6 heures du soir. Le purgatif n'a pas produit d'effet; le malade a vomi plusieurs fois dans la journée des matières noirâtres ayant une odeur fécaloïde. Les coliques se font sentir à intervalles assez rapprochés. L'état général est assez bon. Température axillaire, 38°,6. Pouls, 120.

Opération. L'opération est immédiatement pratiquée. Le chloroforme, amenant des vomissements fécaloïdes, est supprimé. Une incision de 8 centimètres est commencée à partir de deux travers de doigt au-dessus de la partie moyenne de l'arcade crurale et continuée jusqu'à l'épine du pubis. M. Gosselin incise couche par couche la peau, le tissu cellulaire sous-cutané. Il arrive sur l'aponévrose du grand oblique et la coupe avec beaucoup de précautions. Au moment où les couches profondes de cette aponévrose sont sectionnées, une quantité notable de liquide rougeâtre s'écoule. Au moyen d'une sonde cannelée, l'incision est agrandie en dehors et en dedans, et on arrive ainsi directement sur une anse d'intestin grêle. La cavité, dans laquelle se trouve l'intestin, est lisse et présente les caractères d'une séreuse. Mais il est impossible de distinguer les parois de la cavité, de l'aponévrose du grand oblique. Il s'agit là probablement du péritoine aminci, distendu et ayant pris des adhérences intimes avec l'aponévrose. L'intestin hernié est en quantité beaucoup plus considérable qu'on n'aurait pu le supposer. Il y a là une anse de 15 à 18 centimètres de longueur dont les deux extrémités sont superposées et placées en sautoir au niveau de l'orifice de communication avec l'abdomen. M. Gosselin, avec deux doigts, distend l'orifice assez étroit de la cavité herniaire, puis attire à lui une certaine étendue de l'intestin. Il constate : 1° que la partie contenue dans le sac est rouge foncé, un peu noirâtre dans certains points, qu'elle est recou-

verte çà et là par des filaments fibrineux, légèrement adhérents, vestiges de péritonite herniaire ; 2° que les deux extrémités de l'anse herniée n'offrent pas de rétrécissement prononcé et sont parfaitement perméables.

Et après s'être assuré que partout l'intestin, tout en présentant des traces bien nettes d'inflammation, ne court aucun risque de perforation ; après avoir débarrassé l'anse des filaments qui la recouvrent, M. Gosselin procède à la réduction, qui s'opère assez facilement.

Dans l'angle interne de l'incision, au voisinage de l'épine du pubis, on voit le testicule, de couleur blanc rosé, avec sa forme et sa consistance caractéristiques. On le laisse en cette situation sans s'en préoccuper davantage. Trois points de suture profonde, métallique, sont placés dans l'angle interne de la plaie, de manière à affronter les parois du sac au voisinage de l'orifice de communication. La plaie, dans le reste de son étendue, est formée au moyen de points de suture superficiels, au-dessus d'un drain, qui sort par ses extrémités interne et externe.

Pansement à l'eau-de-vie camphrée. Gaze phéniquée et mackintosh.

La nuit qui suit l'opération est assez agitée ; l'opéré a eu à plusieurs reprises des nausées et des vomissements. Les douleurs abdominales n'ont pas complètement disparu, quoique les accès douloureux se soient éloignés. Deux selles peu abondantes et beaucoup de gaz ont été rendus.

17 *juillet*. Matin. Une amélioration notable est obtenue, mais il n'y a pas encore de détente complète. Température axillaire, 38°,4. Pouls, 104. — Le pansement est renouvelé dans les mêmes conditions que la veille. 10 centigrammes de calomel en 12 paquets. Sous l'influence de ce purgatif, d'abondantes selles ont lieu dans la journée. Les nausées persistent. Le malade se plaint de pesanteur au niveau de l'ombilic et de douleurs spontanées dans tout l'abdomen.

Le 18, le malade se sent beaucoup mieux ; l'état nauséeux a presque complètement disparu. La nuit a été bonne ; les douleurs spontanées sont rares ; mais la pression réveille facilement des douleurs dans tout l'abdomen. T., 38. Pouls, 96.

Le 19, le malade se plaint de dyspnée, de coliques au moment où il veut rendre des vents et de douleurs sourdes dans le ventre. L'auscultation ne révèle rien d'anormal. Le cours des matières paraît bien rétabli. Deux selles, dont l'une liquide et

l'autre moulée, ont été rendues dans la journée. L'appétit est peu développé ; on permet l'usage de la viande.

A partir du 20 *juillet*, l'état général s'améliore de jour en jour. Les fonctions digestives se régularisent ; le malade a eu une ou deux selles par jour ; le ventre n'est presque plus douloureux. La plaie se cicatrise régulièrement.

Le 24 *juillet*, on enlève le drain ; les jours suivants, les points de suture superficiels sont successivement retirés.

Le 9 *août*, les points de suture profonde se détachent, et bientôt cicatrisation complète.

Le 12 *août* et les jours suivants, le malade éprouve des coliques extrêmement vives ; il se plaint de douleurs, qui, parties de l'ombilic, s'irradient dans tout l'abdomen. Elles lui paraissent causées par une distension gazeuse de l'intestin. Au moment où elles vont se produire, il sent une sorte de réplétion bientôt suivie de contraction intestinale, bientôt suivie de borborygmes ; puis la douleur arrive, vive, intense, s'accompagne d'envie d'aller à la selle et disparaît au bout d'une à deux minutes. Le ventre est un peu ballonné, mais non douloureux à la pression. Ni le 12, ni le 13, il n'y a eu de garde-robe. Le 14, il prend une bouteille d'eau de Sedlitz. Ce purgatif lui donne de fortes nausées, des coliques très vives, et a pour résultat deux évacuations liquides mêlées de quelques fèces extrêmement dures. Vers le soir, il vomit de grandes quantités de bile et a des selles copieuses qui amènent un grand soulagement.

La nuit du 14 au 15 est bonne, mais le 15 au matin, les mêmes douleurs abdominales se reproduisent avec la même intensité. On prescrit un cataplasme laudanisé, une pilule d'opium de 2 centigrammes et 20 gouttes de laudanum dans un peu d'eau sucrée.

Du 16 au 20, accalmie complète ; à peine si le malade ressent de temps à autre quelques douleurs légères.

Le 21, les coliques ont reparu dans la nuit très violentes ; des vomissements très fétides ont eu lieu. Dans la soirée, les douleurs de ventre sont si vives, que le malade se roule sur son lit, les traits contractés. Une injection de 2 centigrammes de chlorhydrate de morphine et une potion de 3 grammes de chloral font disparaître les douleurs.

Du 21 au 31, coliques sourdes ; selles tous les deux jours, liquides.

Le 1er *septembre*, M. Berger, pensant que le changement d'air

activera l'appétit et modifiera l'état des voies digestives du malade, l'envoie à Vincennes, en lui recommandant de revenir immédiatement si quelqu'accident se produisait. Le 3 septembre, le malade rentre dans le service et occupe le lit 45 de la salle Sainte-Vierge.

Nous le trouvons abattu, anxieux, se plaignant de coliques extrêmement pénibles. Les douleurs, partant de la région péri-ombilicale, s'irradient dans tout l'abdomen. Depuis le 1er septembre, dans l'après-midi il n'a pas eu d'évacuations alvines, et il n'a rendu aucun gaz par l'anus. A chaque instant cependant il croit sentir le besoin d'aller à la garde-robe, mais il fait des efforts inutiles. Le 1er septembre, à son arrivée à Vincennes, il prétend avoir vomi des matières noirâtres à odeur stercorale; le lendemain, les vomissements se sont reproduits, mais ils n'étaient composés que de matières alimentaires. Pendant la journée du 3, il n'a pas eu de vomissements.

Nous procédons à l'examen de l'abdomen. Nous apercevons à droite de l'ombilic, entre cette dépression cicatricielle et le rebord des fausses côtes, une légère saillie, large comme la paume de la main et de forme arrondie. Le reste du ventre est légèrement ballonné. Pendant les accès de coliques, les contractions dessinent à la surface de la paroi antérieure le contour sinueux des anses intestinales. Au dire du malade, cependant, il aurait rendu un peu de gaz le 4 dans la soirée.

De tout cela, M. Berger croit pouvoir conclure que soit antérieurement à son opération de hernie étranglée, soit postérieurement, le malade souffre d'un rétrécissement progressif de l'intestin, rétrécissement qui doit être bien près de l'occlusion complète. Bien qu'en pareille matière il y ait toujours lieu de faire des réserves, il ne croit pas qu'il s'agisse ici ni d'une invagination, ni d'une tumeur, parce que l'exploration pratiquée avec le plus grand soin pendant tout le séjour du malade n'a jamais révélé l'existence d'une tumeur quelconque. Il faut aussi repousser toute idée d'étranglement aigu. On ne peut penser qu'à un volvulus ou à une bride ayant amené peu à peu l'effacement du calibre de l'intestin.

Pour remédier à cet état de choses, il propose de faire une gastrotomie et d'aller à la recherche de l'étranglement. Mais, dans les faits de ce genre, il est bon de s'attendre à des surprises et de tout préparer pour faire une suture intestinale. M. Ber-

ger pense que, si on est disposé à agir, il faut le faire rapidement. L'état général est encore aujourd'hui assez bon. Température 37°,8. Pouls, 92. Mais l'épuisement peut arriver rapidement et avec lui toute chance de succès disparaître.

Après discussion, il est entendu qu'on aura recours dans la journée à des lavements huileux et à des séances d'électricité, afin d'épuiser les moyens médicaux. S'ils échouent, l'opération est décidée pour le lendemain matin.

Nous installons un réservoir d'huile à une hauteur de 3 mètres, relié à une grosse sonde vulcanisée par un tube de caoutchouc. La sonde est enfoncée jusque dans l'S iliaque du côlon. L'huile pénètre d'abord avec assez de facilité, mais bientôt le courant s'arrête; des contractures intestinales repoussent une certaine quantité d'huile en dehors et permettent, dès qu'elles s'arrêtent, à une nouvelle quantité de liquide de s'introduire dans l'intestin. Cette injection d'huile amène comme résultat des contractions antipéristaltiques de l'estomac et de l'intestin et le rejet par la bouche d'une demi-cuvette de matières fécales jaunâtres. Quelque temps après, le malade rend quelques bulles de gaz par l'anus; mais ce gaz a été probablement introduit dans l'intestin avec l'huile. Quoiqu'il en soit, le 5 au soir, l'état général est moins satisfaisant que le matin. Le faciès, à la suite des vomissements fécaloïdes, s'est altéré; le pourtour des yeux est noir; il y a de l'abattement. La température est de 38°,6; le pouls bat 110. Plusieurs injections de morphine sont prescrites pour amener le repos.

L'opération de la laparotomie est décidée et pratiquée, le 6 septembre, par M. Berger, en présence de M. Périer. On la trouvera décrite dans la communication faite par M. Berger, à la Société de chirurgie, en la séance du 17 novembre 1880. Son résultat fut l'excision d'une anse intestinale, appartenant à la troisième portion de l'intestin grêle, portion tellement rétrécie qu'on aurait pu la prendre pour une forte bride membraneuse. — Les deux bouts de l'intestin furent réunis au moyen de la suture de Limbert; la plaie abdominale avec de forts fils d'argent serrés très forts. — Atmosphère phéniquée pendant toute la durée de l'opération, pansement complet de Lister.

Pendant les 6 premières heures après l'opération, comme boisson, champagne frappé, deux piqûres de morphine de 0,04 centigrammes. La température, prise immédiatement après

l'opération, est de 38°, 8. L'après-midi se passe dans la somnolence; cependant chaleur assez vive de la peau. Le pouls est petit, fréquent.

A 6 heures du soir, la température monte à 41°,2; le pouls bat 152 par minute. Il est presque insensible. Mort à 8 heures du soir.

Autopsie faite le 8 septembre, 1880, à 10 heures du matin. 36 heures après la mort. — Toute la partie antérieure de l'abdomen est détachée en forme de plastron et rabattue par en bas.

Le cadavre est putréfié ; l'intestin est distendu ; pas de liquide à l'ouverture du péritoine. Tout au plus deux cuillerées de sérosité sanguinolente et purulente à l'ouverture de la cavité pelvienne. L'intestin est tuméfié ; le bout inférieur se reconnaît à sa moindre tuméfaction, il a un calibre 4 fois moindre que le supérieur. On remarque une injection vasculaire sur tout l'intestin grêle, accompagnée d'exsudats dans la partie la plus rapprochée de la suture intestinale. Le mésentère est tuméfié, dépoli, et présente aussi des exsudats. Pas de corps étrangers, ni de matières intestinales; pas de pépins de raisin.

Au niveau du méso-cœcum, sur l'espace qui s'étend de l'abouchement de l'intestin grêle dans le cœcum au détroit supérieur, se voient des tractus fibreux constitués par des fausses membranes de nouvelle formation. Un de ces tractus passe comme un pont du détroit supérieur à la face antérieure du cœcum. C'est le reste des adhérences néo-membraneuses derrière lesquelles s'était constitué l'étranglement.

L'endroit de la suture intestinale est marqué par un fort rétrécissement du bout inférieur, au-dessous duquel se trouvent des adhérences et un bourrelet. L'insufflation d'eau passe du bout supérieur dans le bout inférieur. Les injections d'eau et d'air ne passent nullement au niveau de la suture.

La suture de la paroi abdominale est très serrée. Il n'existe encore aucune trace d'adhérences à ce niveau.

Hernie pariétale. Du côté de la peau, la cicatrice s'est ouverte. Du côté de l'abdomen, on observe une dépression au niveau de l'orifice profond du trajet inguinal. Il s'écoule un peu de liquide séro-purulent, mais le trajet avec l'intérieur du sac paraît oblitéré.

L'aponévrose du grand oblique présente une large perte de

substance, réunie par des adhérences déjà solides. On retrouve un fil d'argent au niveau du sac. Celui-ci est absolument fermé du côté des parties superficielles et nulle part on ne peut arriver dans son intérieur. En l'ouvrant, on constate qu'il est situé dans la paroi abdominale, au-dessous des fibres du transverse, dans l'épaisseur du petit oblique ; il renferme le testicule atrophié. C'est un sac qui s'étend jusqu'à l'anneau inguinal externe et la partie supérieure des bourses. Il est limité en arrière par le fascia transversalis, en avant par le petit oblique.

Tous les autres organes sont sains, sauf le cœur, qui est un peu flasque.

Nous avons cru devoir rapporter en entier cette remarquable observation, malgré sa longueur, car elle montre bien les graves accidents qui peuvent compliquer ces *énormes hernies* de la *paroi abdominale* qui, écartant ces plans musculaires ou celluleux, se développent tantôt sous l'aponévrose du grand oblique, tantôt dans le tissu cellulaire sous-péritonéal. — La cure de leurs étranglements nécessite de véritables et larges *laparotomies*.

CHAPITRE IV.

Hernies inguinales avec anomalies testiculaires.

Ce chapitre a pour but de *mettre en relief* les influences qu'exercent sur le siège, la forme, et la physionomie clinique des hernies inguinales, les anomalies du testicule et de sa séreuse, en particulier les ectopies inguinales de cette glande.

Nous connaissons déjà deux entités cliniques dûment établies : la hernie *inguino-propéritonéale* et la hernie *inguino-interstitielle*, où l'organe sécréteur du sperme n'occupe pas sa place.

I. — Les variétés cliniques engendrées par ces anomalies sont pour ainsi dire innombrables : Rizzoli en crée jusqu'à dix-huit. Mais les conceptions de cet auteur sont purement imaginatives ; il ne les étaie d'aucun fait clinique (1). Il est inutile, selon nous, d'égarer l'esprit dans cette multitude de faits spéculatifs.

Les anomalies de position du testicule ne nous arrêteront pas. Nous ne savons pas encore d'une façon précise quelle action exercent sur la forme et les rapports de la hernie, les *inversions* de la glande séminale. Elles semblent capables d'agir de deux manières : elles peuvent modifier la situation du cordon et de ses vaisseaux,

---

(1) Rizzoli. *Schmidt's Jahrbücher*. 1863, t. CXVIII, p. III.; et Ledentu. Th. agrégation., 1869, p. 151.

qui se placeraient en avant de la hernie ; d'autre part, la tunique vaginale vide ou distendue par du liquide, peut se trouver en arrière de la glande.

Dans l'*anorchidie simple ou double*, non seulement le canal péritonéo-vaginal ne saurait exister, mais il semble que souvent le trajet inguinal reste rudimentaire. On ne sait qu'elle serait la voie suivie par un sac herniaire dans ces circonstances.

L'influence, sur les tumeurs herniaires, des différentes formes *d'ectopies testiculaires* offre plus d'intérêt. Nous l'apprécierons successivement : dans l'ectopie abdominale, dans l'ectopie cruro-inguinale, crurale, périnéale et inguinale.

A. La disposition qu'affecte autour du testicule en *ectopie abdominale* son sac séreux, est imparfaitement connue. Il forme parfois une petite cavité séreuse contenant la glande, et s'ouvrant à la surface péritonéale par un pertuis plus ou moins large ; une anse intestinale peut entrer dans ce sac et s'y étrangler. Tel est le cas de Fagès :

« A l'autopsie, on trouva dans un sac péritonéal une anse d'intestin étranglée à laquelle adhérait le testicule : ce sac était situé sur la partie antérieure et moyenne du psoas-iliaque et sur la partie latérale droite du rectum (1). »

La mémoire de Faucon contient une observation analogue de Josse (d'Amiens) : « L'étranglement avait lieu à

---

(1) Fagès. — *Journal de la Soc. de méd. de Paris*, t. VII. On peut se demander s'il ne s'agit pas ici d'un cas d'attraction du sac péritonéal et du testicule en ectopie près de l'orifice interne du canal inguinal : « Le malade s'étant courbé avec précipitation, sentit dans le bas-ventre et la région iliaque un craquement et une violente douleur. » — Nous avons déjà émis cette seconde hypothèse, à propos de la hernie inguino-propéritonéale, p. 83.

l'orifice d'un petit cul-de-sac dans lequel était logé le testicule atrophié. Ce cul-de-sac siégeait, dans la fosse iliaque, vers la partie moyenne, et à quelques travers de doigt au-dessous de la crête iliaque (1). »

Mais n'insistons pas sur ces faits. Ce sont là des *hernies intra-abdominales.*

Cependant, un cas particulier peut se présenter : malgré l'arrêt du testicule dans l'abdomen, on voit une hernie inguinale se former. Une observation, relatée dans la thèse de M. Ledentu, prouve l'existence de cette rareté pathologique (Obs. de Huecke). « Un sac herniaire s'était produit de chaque côté ; sorti de l'abdomen par le canal inguinal, il s'était développé dans le scrotum d'une part, et il remontait, d'autre part, en *avant de l'aponévrose du grand oblique*, jusqu'au voisinage de l'épine iliaque antérieure et supérieure. Le scrotum était atrophié, et n'était occupé par *aucune des deux glandes spermatiques.* » A gauche, la hernie était étranglée. On pratiqua la kélotomie. « A l'autopsie, après l'incision de la peau et du fascia superficialis de l'aine, on aperçut le sac herniaire s'étendant de l'épine iliaque supérieure au fond du scrotum. La partie supérieure et externe, était placée sur l'aponévrose de l'oblique externe, au-devant du canal inguinal et du ligament de Poupart. Quand l'anneau externe qui livrait passage à la hernie eût été incisé avec la paroi antérieure du canal inguinal, on trouva le testicule dans ce canal nullement fixé à sa paroi postérieure, mais suspendu à un repli du péritoine, entraîné par lui. A droite, la disposition du sac était à peu près identique, mais le testicule droit pendait li-

---

(1) Faucon. — *Sur une variété d'étranglement interne (hernie intra-abdominale).* (*Arch. de méd.*, juin 1873.)

brement dans la cavité abdominale, retenu par un *mesorchium*, dépendant de la paroi pariétale du péritoine avoisinant l'anneau inguinal interne. »(1) — Selon nous, le sac herniaire s'était ainsi étalé au-devant de l'aponévrose du grand oblique, parce que le cordon faisant défaut, il n'avait pu être retenu par ses gaines lamelleuses, comme cela s'observe ordinairement.

B. Nous ne connaissons aucune observation de hernie développée derrière un testicule *en ectopie cruro-inguinale ou crurale*. Il n'existe cependant aucune impossibilité à ce que ce fait pathologique se produise. Dans le premier cas, la hernie sortirait de l'orifice externe du canal inguinal derrière le testicule, et viendrait avec lui se placer sous la peau du pli de l'aine. Dans le second, on trouverait dans un sac crural le testicule et une hernie (2).

C. Dans l'*ectopie périnéale*, sorti par l'orifice externe du canal inguinal, le testicule va se placer *sous la peau du périnée* en avant de l'anus. Le scrotum du côté correspondant fait défaut; la peau du pli de l'aine se continue directement avec la peau du périnée. La vaginale accompagne le testicule dans sa migration anormale ; une anse intestinale peut descendre dans cette séreuse ainsi déplacée. La hernie affecte une forme particulière. Goyrand en rapporte une observation chez un jeune étudiant en droit, âgé de 20 ans. Cette hernie présentait les caractères suivants : « Le scrotum n'existe

---

(1) Huecke. — *Med. chir. Trans.* et Thèse Ledentu, p. 156.

(2) Ledentu, dans sa thèse, rapporte une observation fort intéressante de Hubbard, chirurgien américain, relative à un cas d'hydrocèle congénitale, le testicule étant placé sous la peau du pli de l'aine; la tumeur liquide était *sous-cutanée :* « Elle était de forme ovalaire, ayant 6 pouces 1/2 de longueur, 5 dans sa plus grande largeur, etc....., et *elle contenait dans son intérieur la glande spermatique.* » P. 134.

qu'à gauche. A droite, se voit une tumeur allongée, qui de l'ouverture inguinale se porte au périnée où elle se termine en arrière de l'insertion de la poche scrotale gauche. Cette tumeur constitue un cylindre courbe, à convexité antéro-inférieure et adhérent par sa concavité. Elle est divisée en deux lobes par une très légère dépression transversale. La partie supérieure à la dépression est dure, très douloureuse surtout au toucher, et s'étend au-dessus de l'anneau du grand oblique, dans l'épaisseur de la paroi abdominale, jusqu'à l'orifice supérieur du canal inguinal ; la partie inférieure ou périnéale est molle, pâteuse, indolente. Le testicule droit est englobé dans la tumeur. » — Goyrand fit la kélotomie ; le testicule était à nu sur la paroi postérieure de la portion périnéale du sac. Le malade guérit, mais la hernie s'étant reproduite, il fut obligé de porter un bandage.

D) Lorsque le testicule est en *ectopie inguinale*, les hernies offrent des aspects très variés. Ils sont sous la dépendance des dispositions anatomiques de la séreuse vaginale.— Plusieurs cas peuvent se présenter : 1° Le testicule est entouré d'une séreuse close de toutes parts, le canal péritonéo-vaginal étant oblitéré.— 2° Le canal péritonéo-vaginal est demeuré ouvert dans sa portion funiculaire seulement.— 3° Le péritoine et la cavité vaginale communiquent par un canal péritonéo-vaginal complet. — 4° Le sac séreux présente des dispositions insolites : sac à deux poches réunies par un col allongé (bissac); sac à trois poches. — Nous allons faire connaître sommairement les hernies qui peuvent se produire dans ces conditions anatomiques ; nous les comparerons aux différentes formes d'hydrocèles congénitales, qui se rencontrent dans la même région ; nous indiquerons les difficultés qu'offre pour le diagnos-

tic la simultanéité de ces deux états pathologiques.

Premier cas. — *Testicule dans une vaginale close.* Si une anse d'intestin s'engage dans le canal, elle chassera devant elle le *péritoine pariétal* (sac épais), et elle donnera lieu à une hernie inguinale commune. La tumeur soulèvera la paroi antérieure du canal, poussera devant elle le testicule, ou passera au-dessous de lui, si l'anneau est largement ouvert ; puis elle descendra dans les bourses. — Une semblable hernie se distinguerait d'une hernie congénitale, pendant la kélotomie, *en ce que le testicule serait en dehors du sac herniaire*; mais, nous ne connaissons de ce fait aucune observation démonstrative. — Si l'anse intestinale demeurait dans le trajet inguinal, on aurait affaire à une hernie *intra-inguinale commune.* Cette tumeur reste ordinairement de petit volume. Peut-elle se développer dans la paroi abdominale de manière à donner lieu à une *hernie interstitielle ?...* Le fait doit être très rare, car, dans presque tous les cas (ceux de Goyrand en particulier), le testicule a été trouvé *dans le sac.* D'ailleurs, nous avons discuté plus haut les observations de cet auteur (p. 108).

Deuxième cas. — *Le canal péritonéo-vaginal est demeuré ouvert dans sa portion funiculaire seulement.* Malgaigne a depuis longtemps signalé deux variétés dans la hernie inguinale congénitale *lorsque le testicule est en ectopie* : la hernie vaginale *funiculaire*, et la hernie vaginale *testiculaire.* Ces deux formes correspondent à celles qu'on peut observer lorsque le testicule est dans les bourses. (*Fig.* 6, Pl. I.)

C'est uniquement de la première variété qu'il s'agit, dans le cas que nous supposons. Le canal est occupé par une tumeur oblongue, qui, ordinairement, n'arrive pas au contact de la glande. Le trait caractéristique

consiste en ce que, par l'ouverture de l'oblique, le doigt étant introduit, on peut sentir et reconnaître le testicule *libre*, mobile et ayant tendance à sortir du canal à chaque effort.—Les conditions étant les mêmes, et l'orifice péritonéal du canal étant fermé, on peut observer une hydrocèle enkystée du cordon (Hydrocèle enkystée du cordon dans le canal inguinal.) (1)

Troisième cas. — *Le péritoine et la cavité vaginale communiquent ensemble par un canal péritonéo-vaginal complet.* — C'est alors que la seconde des variétés herniaires, dont nous parlions tout à l'heure, s'offre à l'examen. Malgaigne caractérise ainsi cette tumeur : « La hernie *vaginale testiculaire*, lorsque le testicule est arrêté à l'anneau, est facile à reconnaître parce que le canal inguinal fait saillie à chaque effort ; et, quelquefois même quand l'anneau n'est pas bouché absolument par le testicule, on sent une petite pointe d'intestin, qui se glisse au dehors. Si le testicule est hors du canal, la hernie se précipite devant lui et le cache. » — Le savant auteur insiste sur les difficultés de l'application du bandage dans ces circonstances : car, si on se sert du bandage ordinaire, il aplatit le testicule qui s'atrophie, s'irrite et passe aux dégénérescences les plus fâcheuses. Il conseille l'usage des bandages à pelote concave ou à pelote en caoutchouc remplie d'air. (*Fig.* 6, Pl. I.) (2)

A. Cooper rapporte plusieurs observations de hernies

---

(1) Voyez obs. Hubbard in Th. Ledentu, p. 134 : « Homme de 30 ans, tumeur ovalaire de 6 pouces de long sur 5 de large, située dans le pli de l'aine du côté droit; son bord inférieur est couché sur le ligament de Poupart. Les extrémités interne et externe de la tumeur sont élastiques et fluctuantes : la partie centrale est dure et donne la sensation d'un testicule hypertrophié, etc... »

(2) Malgaigne. — *Leçons sur les hernies*, 1841, p. 63.

vaginales testiculaires avec ectopie inguinale de la glande. La tumeur a le volume d'un œuf ; lorsque survient l'étranglement, si on pratique la kélotomie, on tombe dans un sac séreux (qui n'est autre que la vaginale) contenant dans sa cavité une anse d'intestin serrée à l'anneau interne, une quantité plus ou moins grande de liquide et le testicule. (1)

Rarement la hernie vaginale testiculaire intra-inguinale ne renferme que de l'épiploon : cependant, le fait existe (Voy. Obs. Houzelot. *Soc. de chir.*, 1860).

Enfin, à cette classe de hernie avec ectopie testiculaire, appartiennent les *hernies inguino-interstitielles*, que nous avons décrites à part dans un chapitre antérieur. L'anneau du grand oblique étant oblitéré, l'intestin qui a pénétré par l'orifice interne du canal inguinal ne peut sortir du côté du scrotum ; il dilate la vaginale, qui prend une forme ovalaire ; la poche a d'abord le volume d'un gros œuf ; elle atteint bientôt le volume d'une tête de fœtus, et, continuant d'écarter les plans de la paroi abdominale, elle s'élève parfois jusqu'au niveau de l'ombilic. Lorsqu'on ouvre ces tumeurs, *on trouve toujours le testicule dans le sac et à sa partie inférieure* (*Fig.* 7, Pl. I.)

Quatrième cas. — *Le sac séreux présente des dispositions insolites (sacs à deux poches en bissac ; sacs à*

---

(1) A. Cooper, p. 290. Tr. franç. — Ces hernies font partie du groupe des tumeurs que nous avons désignées sous le nom de *Hernies intra-inguinales*. Ces dernières peuvent, en définitive, être ainsi divisées : 1° Hernies intra-inguinales communes : pincement à l'anneau interne du canal ou à travers une éraillure de la paroi postérieure du canal ; petite hernie directe ; hernie commune incomplète, lorsque l'anse n'a pas encore franchi l'orifice externe ; — 2° Hernies intra-inguinales congénitales avec ectopie testiculaire : c'est-à-dire hernie vaginale funiculaire et hernie vaginale testiculaire avec ectopie de Malgaigne.

trois poches). Ces anomalies de la séreuse péritonéo-vaginale s'observent quand le testicule, *restant en ectopie près de l'orifice externe du canal,* l'épididyme descend plus ou moins loin vers le scrotum, entraînant avec lui la vaginale. Elles ont été étudiées par Follin (*Mém. des Arch. de Méd.* 1850, et *Gaz. méd.*, 1851). Cet auteur a déposé au musée Dupuytrien six pièces, qui en représentent les principales variétés (1), — Dans un premier degré, le canal péritonéo-vaginal, ouvert par le haut dans l'abdomen, descend dans le trajet inguinal, se dilate au voisinage de l'orifice externe, au moment où il rencontre en dedans ou en dehors de celui-ci le testicule; puis, il présente un prolongement en doigt de gant d'une longueur de 3 à 4 centimètres pour entourer l'épididyme. — Dans un second degré, le prolongement de la séreuse a une longueur de 6 à 8 centimètres et occupe la partie supérieure des bourses. — Enfin, le troisième degré se trouve atteint, lorsque l'épididyme étant descendu au fond des bourses (tandis que le testicule reste en ectopie), la séreuse l'y accompagne et s'y termine par un cul-de-sac ampullaire. Dans ces cas, la séreuse prend une forme *en bissac;* une poche est dans le canal inguinal, l'autre dans le scrotum. Le testicule est *flottant*, près de l'orifice externe. On peut le faire ou cheminer vers les bourses ou remonter dans le canal. Qu'une hernie se produise, elle aura la forme en bissac (*Hernie congénitale en bissac avec ectopie testiculaire*. Fig. 15. Pl. II). — C'est probablement à cette même variété d'anomalie congénitale de la séreuse qu'il faut rapporter la *hernie inguino-propéritonéale,* dont nous avons fait une description complète dans le

(1) Voy. Musée Dupuytren, nos 492, 493, 494, 495, 496 et 497 et Manuel de Houel, p. 289, t. V.

chapitre précédent. On se souvient sans doute que c'est à un vice de conformation congénitale de la séreuse que nous avions attribué son mode particulier de conformation (*Fig.* 8, 9, 10 et 11, Pl. I)(1). — M. Duplay, dans sa thèse, parle d'hydrocèle en bissac de l'aine avec *ectopie testiculaire*, ayant un aspect analogue. (Observ. de Jarjavay, Curling, Gherini, etc.) (2).

Bourdon a signalé une anomalie plus complexe encore de la séreuse péritonéo-vaginale, avec ectopie du testicule au pli de l'aine. Une des poches occupait le canal inguinal et communiquait avec la cavité péritonéale; une autre descendait dans le scrotum, et une troisième naissait des deux autres, au-dessous de l'anneau aponévrotique, croisait à angle aigu l'arcade crurale qu'elle débordait en haut, pour se développer *en avant de l'aponévrose du grand oblique* dans le tissu cellulaire sous-cutané ; cette dernière renfermait le testicule, très accessible sous la peau. — Une hernie se produisant dans un sac de cette nature serait *trilobée*, et le testicule placé en avant des intestins (3).

Pour compléter ce court aperçu des hernies dans l'ectopie inguinale du testicule, il est utile d'indiquer comment elles se comportent à l'égard des hydrocèles congénitales, lorsque les deux états pathologiques sont associés.

II. — Le *diagnostic* des nombreuses variétés de her-

---

(1) Il existe ainsi trois variétés de hernie inguinale en bissac *d'origine congénitale :* 1° la hernie inguino-péritonéale; 2° la hernie inguino-funiculaire avec ectopie testiculaire; 3° la hernie inguino-funiculaire sans ectopie.

(2) Duplay. — *Des collections séreuses de l'aine.* Th. de doct., 1865 p. 54.

(3) Bourdon. — *Bull. Soc. anat.*, 1814, p. 265. T. XVI.

nies inguinales avec ectopie testiculaire est souvent délicat ; nous en avons indiqué, en route, les principaux éléments. Ajoutons qu'on reconnaîtra que les symptômes observés ne sont pas dus aux hydrocèles de même ordre à ce que le liquide contenu dans celles-ci donne un son mat à la percussion, semble fuir sous les doigts en se réduisant et disparaît sans gargouillement (*hydrocèles péritonéo-vaginales avec ectopie*). Quelquefois, cependant, le testicule *fait soupape*, c'est-à-dire s'oppose au retour du liquide dans la cavité abdominale (Cas de Cloquet). La transparence, surtout chez les enfants, indique qu'il s'agit d'une collection aqueuse. — Les *hydrocèles enkystées du cordon* ont les mêmes caractères de matité, de fluctuation, ne sont pas réductibles et ne se laissent pas déprimer comme l'intestin.

Lorsque ces états pathologiques, hernies et hydrocèles, *s'associent dans les tumeurs du pli de l'aine*, on observe, surtout chez les enfants et les jeunes gens, au-dessus de l'arcade de Fallope, des tumeurs ovoïdes (bubonocèles avec ectopies du testicule), formées d'un mélange de liquides, de fluides élastiques et de parties molles, dont les unes rentrent et dont les autres persistent à tous les moments de la vie. Elles ont été prises, selon les époques, pour une hydrocèle, pour une hernie, ou pour un testicule en ectopie. S'il n'existe pas d'adhérences, on peut repousser l'intestin, qui gargouille en rentrant, l'eau qui fuit par la même voie : le testicule seul reste. L'application d'un bandage est douloureux. Enfin, parfois ces tumeurs deviennent phlegmomoneuses ou sont le siège d'un étranglement; phénomènes qui compliquent encore le diagnostic.

III. — Le testicule *placé en ectopie* peut devenir un

agent d'étranglement pour les hernies inguinales ;— d'autre part, si, dans cette anomalie de situation, il est le siège d'une inflammation, il simule la *hernie étranglée*, bien qu'il n'y ait pas d'intestin ; — enfin, *orchite* et *étranglement herniaire* coexistent dans certaines observations.

a). Richter dit qu'un homme qui n'avait pas de testicule dans le scrotum à gauche, mais une hernie scrotale avait des symptômes d'étranglement, quand cet organe se présentait à l'anneau et qu'il comprimait les viscères : la réduction faisait cesser tous les accidents.

Jobert reconnut, dans un cas, que le testicule situé à l'orifice supérieur du canal inguinal déterminait l'étranglement avec l'orifice abdominal ; la hernie s'était glissée entre lui et l'anneau (1).

Pelletan, dans ses Cliniques, relate l'observation d'un garçon limonadier, âgé de 19 ans, qui « portait une hernie accompagnée du testicule, ordinairement placé à la partie supérieure et externe de l'anneau. Cette hernie se réduisait avec facilité, et Laurent crut pouvoir se passer de bandage. En effet, depuis l'âge de 16 ans jusqu'à 19, il ne vit plus sa hernie et se crut guéri. A cette dernière époque la hernie reparut; sa sortie était toujours accompagnée de quelques douleurs, mais la réduction facile... » Le 19 janvier, la hernie s'étrangle ; on opère la réduction, sans effort. « Le malade fut soulagé, mais la douleur ne fut pas entièrement dissipée, et le vomissement continua ; le testicule était resté saillant au côté externe de l'anneau. » Les accidents d'étranglement persistèrent pendant quatre jours consécutifs avec des alternatives de rémission. A l'autopsie « on recon-

(1) Cité par Leroy des Barres, th. 1872, et par Ledentu : (*Anomalies du testicule*. Th. 1869.

naissait pour la hernie une anse intestinale de l'iléon, qui avait poussé le péritoine en avant, et contracté adhérence avec lui et les parties environnantes; le testicule, placé derrière l'anneau, vers sa partie supérieure et externe, adhérait fortement avec la face de l'anse intestinale, qui l'avoisinait : celle-ci, comprimée entre le testicule et la face interne de l'anneau, avait perdu sa forme naturelle, et offrait l'apparence d'un prolongement pris aux dépens de la substance de l'intestin. » (1).

b). L'*orchite inguinale*, traumatique ou blennorrhagique, représente une tumeur ovoïde dans le canal, d'aspect phlegmoneux, fluctuante à cause du liquide que contient le sac vaginal, avec une partie plus dure au centre, le testicule ; elle s'accompagne de douleurs, de vomissements; on peut croire à une hernie étranglée : mais l'écoulement uréthral, les commémoratifs instruisent de la réalité des choses.

Plus difficile encore est le diagnostic, lorsqu'il s'agit d'un *étranglement du testicule*, sans orchite. Ledentu en rapporte deux cas, empruntés à la clinique de Velpeau et à Valette (de Lyon). Dans un effort, le testicule sort brusquement ou rentre d'un coup; il se trouve serré dans l'anneau. Le faciès, profondément altéré, exprime une vive angoisse. Le ventre est ballonné, douloureux; il y a des vomissements de matières bilieuses, (Valette les a vu fécaloïdes), des hoquets fréquents. L'absence des garde-robes s'est prolongée deux ou plusieurs jours.— Par le traitement antiphlogistique, ces phénomènes tombent d'un coup, et on reconnaît au palper la glande avec son volume normal (2).

---

(1) Pelletan. — *Clin. chir.*, t. III. 1810.

(2) Nous avons signalé l'existence d'un *semblable étranglement* pour l'ovaire hernié, p. 54.

Dans ces deux ordres de tumeurs, on ne constate jamais ni la sonorité, ni le gargouillement propres à l'anse intestinale. En présence de ces phénomènes d'orchite ou d'étranglement testiculaire, des chirurgiens ont pratiqué le débridement. Nannoni, dans un cas d'orchite avec persistance du canal vaginal, a extirpé la glande avec sa séreuse ; son malade est mort de péritonite (1). — Blandin a conseillé cette opération. Il vaut mieux ponctionner la vaginale, cela suffit (Godard). — La castration ne devient nécessaire que si surviennent des douleurs insupportables, qui se répètent fréquemment (Partridge, Hamilton, Valette.)

c). L'*orchite* et l'*étranglement intestinal* se combinent. Gosselin rapporte, dans Curling, un cas fort intéressant de cette dualité pathologique, dont il a été témoin chez un malade de Blandin ; mais les phénomènes d'étranglement et d'orchite s'étaient succédé à de courts intervalles (2) — Parfois, les deux troubles pathologiques sont *concomitants*. M. Richet a observé chez un maçon, âgé de 24 ans, une hernie congénitale étranglée avec orchite blennorrhagique et funiculite; il y eut gangrène de l'intestin, gangrène du testicule par constriction du cordon ; on dut pratiquer un anus contre nature. Le malade guérit (3).

IV. — Le testicule contenu dans le sac des hernies inguinales est généralement en dégénérescence graisseuse et atrophié ; parfois il est devenu kystique. Il est retenu par la brièveté du cordon, par des adhérences ;

---

(1) Th. de S. Duplay, 1865.
(2) Curling. — *Mal. du test.*, p. 59.
(3) Richet. — *Bull. Soc. de chir.*, et Le Roy des Barres, Thèse, p. 44.

il ne peut être déplacé. Des fausses membranes l'attachent à l'intestin ; si on essaie de réduire, l'anse l'entraîne avec elle ; il peut finir par s'opposer à la réduction. — Quand on rencontre le testicule dans le sac ou en dehors de lui, quelle conduite tenir ? Faut-il faire la castration ? Autrefois on n'hésitait jamais, et de fait, un organe aussi atrophié n'a pas de prix. Lorsqu'il n'existe que de simples adhérences, on les détruira si on le peut. — Quelquefois, on refoulera la glande dans le canal inguinal ; mais cela est gênant pour l'application des bandages. — Enfin, si on ne peut faire autrement, on se résignera au sacrifice, mais on aura soin de faire la suture ou la ligature au catgut du conduit péritonéo-vaginal. — On sait, d'ailleurs, que pour contenir les hernies avec ectopie testiculaire, c'est à un bandage spécial qu'il faut avoir recours ; bandage pourvu d'une petite fourchette qui refoule l'organe et l'invite à descendre vers les bourses.

CHAPITRE V

De la hernie funiculo-testiculaire.

Nous dénommons hernie *funiculo-testiculaire* celle qui s'étrangle dans le scrotum, lorsque persiste l'orifice de communication du canal funiculaire avec la vaginale testiculaire.

A côté des deux agents principaux d'étranglement discutés au commencement de ce travail, c'est-à-dire les *anneaux* et le *collet* du sac, se place un troisième mode d'incarcération, propre aux hernies congénitales ; celui des *diaphragmes annulaires*. La plupart des herniologistes ont signalé leur existence. Dupuytren a rencontré dans le canal inguinal : « deux ou trois cercles qui ont nécessité des débridements successifs. » Leroy des Barres, dans sa thèse sur la hernie inguinale vaginale, appelle l'attention sur ce genre de constriction un peu spécial. Il cite un cas de Bidard communiqué à la Société anatomique en 1853, où cet auteur trouva trois *valvules*, entre lesquelles le sac offrait des *dilatations* remarquables.

Ces *diaphragmes* minces, membraneux, tranchants sur les bords, formés par la séreuse adossée à elle-même, sont des essais d'oblitération du conduit péritonéo-vaginal restés insuffisants (Leroy).

Ramonède, dans ses recherches récentes, a dévoilé leur origine, leur siège habituel. On en rencontre ordinairement *deux* au voisinage des orifices *interne* et ex-

terne du canal inguinal ; on les trouve facilement dans les procédés de kélotomie ordinaire, quand on explore le canal inguinal, pour s'assurer que rien ne s'oppose à la réduction. — Mais un troisième anneau est *inférieur*, *intra-scrotal*, et répond au lieu où le canal péritonéo-vaginal s'ouvre dans la cavité vaginale péri-testiculaire. (*c*, *Fig.* 4, Pl. I.)

M. le professeur Trélat vient d'appeler l'attention sur l'existence possible d'un étranglement herniaire *à son niveau*. Son siège intra-scrotal lui donne une certaine ressemblance avec les *étranglements internes* dans les sacs herniaires.

La hernie qui peut lui donner naissance mérite donc une étude spéciale.

Nous ne connaissons que six observations où cet accident pathologique intéressant soit mentionné avec quelques détails : observations de Goyrand, Dudon, Bermond, Guinard, Trélat, Théophile Anger (1).

Les *conditions pathogéniques* de cette affection sont celles de la hernie inguinale congénitale. La tumeur préexiste quand survient l'étranglement : l'intestin, descendu, repose sur le diaphragme annulaire, un effort brusque le pousse dans l'orifice où il s'incarcère. Le malade de Guinard reçut un violent coup de timon dans le ventre. Celui de Trélat roule sur un morceau de bois et résiste à la chute qui le menace ; au même moment il éprouve une violente douleur dans sa hernie. L'âge est très variable : 16 ans (Anger) ; — 39 ans (Dudon) ; — 36 ans (Goyrand) ; — 59 ans (Trélat) ; — 49 ans (Guinard) ; — 81 ans (Bermond).

---

(1) Goyrand. *Cliniq. chir.*, 1871.— Dudon, Bermond in th. Leroy des Barres. — Guinard. *Soc. anat.*, 1880 et th. Tripier, 1880. — Trélat. *Soc. de chir.*, 1883. — Th. Anger, id., 1883.

L'*anatomie pathologique* révèle un sac, comprenant au moins deux cavités, qui communiquent ensemble, à travers l'orifice du diaphragme, la cavité du canal péritonéo-vaginal en haut, et au-dessous celle de la vaginale, renfermant le testicule. Les ouvertures inguinales sont *libres*, plutôt dilatées ; seul l'*anneau fibreux funiculo-vaginal* est très étroit et très rigide (Dudon). Il avait cependant un centimètre de diamètre chez le malade de Guinard. — Une *anse intestinale* se trouve serrée par sa convexité ; ordinairement, la plus grande partie reste au-dessus du diaphragme ; une faible portion, de la grosseur d'une pomme, occupe la cavité vaginale ; quelquefois ce n'est qu'un simple pincement gros comme une noix (Guinard) ou comme le testicule (Trélat). Cependant, dans le cas de Dudon, on trouve quinze centimètres d'intestin au dessous de l'étranglement ; la tumeur avait le volume d'une tête de fœtus.— Au-dessus de la valvule, l'anse est rouge, vasculaire, mais a conservé son élasticité et sa souplesse ; au-dessous, elle est bleue, noirâtre, couleur feuille morte, etc. Dans l'observation de Dudon, le bout situé en avant était coupé net au niveau de l'étranglement par une ulcération qui occupait les deux tiers de sa circonférence ; une petite quantité de matière jaunâtre s'écoulait par cette ouverture. La vaginale contient un liquide séreux, sanguinolent, purulent, etc... Le contenu se composait, dans un cas, d'épiploon et d'une anse intestinale (Goyrand); dans un autre, une première anse antérieure était libre ; une seconde, celle qui était étranglée, appartenait au gros intestin (Trélat).

L'aspect général *symptomatique* est celui de la hernie congénitale funiculaire : tumeur piriforme dans les bourses, avec prolongement cylindroïde dans le canal. Son volume est parfois considérable, celui d'un poing,

d'une tête de fœtus. A l'*extérieur*, un *resserrement circulaire* indique que la tumeur est composée de deux parties, et étranglée vers son milieu ou près de son extrémité inférieure. En haut, elle est molle et dépressible; en bas, il existe un peu plus de tension et de douleur, dès que l'étranglement s'est produit. Au-dessous et en arrière, le testicule manifeste sa présence par sa sensibilité spéciale. — Un caractère qui paraîtrait *pathognomonique* et qui a été plusieurs fois constaté, c'est que la tumeur est réductible en partie, *jusqu'au niveau de l'étranglement.* — On a pu la faire rentrer tout entière, mais elle ressortait avec facilité. La partie sphéroïdale qui la termine semble entraîner sa chute par sa plus grande densité. Segond crut que c'était le testicule fixé par des adhérences qui rentrait avec elle : c'était la séreuse contenant le testicule, du liquide et l'anse incarcérée.

Parfois, les phénomènes de l'étranglement se développent lentement : c'est un *emprisonnement clandestin.* Ils ont duré huit jours dans le cas de Dudon.

Le *diagnostic* avec les autres variétés de hernies congénitales descendues dans les bourses est difficile. Dans tous les cas, on n'a reconnu la nature de l'incarcération que pendant la kélotomie : les *anneaux supérieurs étant libres*, on voulait réduire ; mais on s'apercevait alors que l'anse *tenait en bas* et entraînait avec elle la glande spermatique. Les meilleurs signes distinctifs seraient empruntés à l'aspect de la tumeur ordinairement resserrée au niveau du scrotum, et au mode singulier de réduction dont nous avons parlé. Le palper indiquerait des différences de tension et de sensibilité entre les régions supérieure et inférieure du sac.

On peut voir dans ces constrictions *intra-scrotales*, une forme nouvelle de l'*étranglement interne* dans

un sac herniaire, comme lorsque l'anse intestinale est serrée sous une corde épiploïque ou sous une bride néoplasique. Si les phénomènes de tension, de douleur et d'inflammation sont très accusés au niveau du sac, on croit dans les deux cas à une *péritonite du sac herniaire;* car on trouve généralement que le pédicule n'est pas douloureux et que les anneaux n'exercent aucune constriction. Pour ne pas faire erreur, il faut tenir compte avant tout de la gravité des phénomènes généraux (1).

Observation XXII.

Hernie étranglée par une bride provenant du sac avec intégrité des anneaux. — On croit à une péritonite du sac herniaire. — Mort. — Autopsie; par M. Pasturaud, interne des hôpitaux. *(Bul. de la Soc. anat.)*

Un homme de 45 ans, charretier, fut apporté le 22 mars dernier à l'hôpital Lariboisière, service de M. Tillaux, pour des accidents causés par une grosse hernie scrotale. Les renseignements donnés par le malade à son entrée étaient les suivants : Depuis longtemps, il portait dans l'aine droite une hernie du volume d'un œuf de dinde, qui ne rentrait pas et ne lui avait jamais causé la moindre douleur. Il ne portait pas de bandage.

Le 21 mars, à 8 heures du matin, sous l'influence d'une violente quinte de toux, il ressentit une vive douleur dans sa hernie, qui augmenta subitement de volume. Deux heures après, apparaissaient les vomissements qui se répétaient toute la journée.

Le lendemain, jour de son entrée à l'hôpital, la tumeur scrotale présentait le volume de deux poings, elle était tendue et douloureuse. Les vomissements avaient un peu cessé, mais aucune selle ne s'était produite. L'état général était assez mauvais.

M. Tillaux, pensant à une *péritonite herniaire dans une hernie irréductible,* se contenta d'ordonner un bain prolongé, après

(1) *Sur la péritonite herniaire.* Voy. Th. de Richelot, 1873.

lequel on fit une légère tentative de taxis, qui n'amena aucun changement dans la tumeur. Le soir, vers 7 à 8 heures, les vomissements fécaloïdes se montrèrent, et, à deux heures du matin, le malade était mort, c'est-à-dire 44 heures après le début des accidents.

Autopsie. — On trouva un sac à parois très épaisses, que l'on incisa verticalement et il s'écoula aussitôt un liquide séro-sanguinolent. Les anses intestinales qui se présentèrent les premières, et qui étaient complètement saines, *furent facilement réduites* à travers un anneau très élargi, pouvant laisser passer trois doigts.

Cependant, la réduction n'était pas complète, une des anses paraissait fortement adhérente au fond du sac. On prolongea l'incision jusqu'au fond du scrotum et on aperçut alors une anse intestinale noirâtre, non perforée cependant et étranglée par une bride très forte, dont les deux extrémités étaient adhérentes à la paroi postérieure du sac. Le bout supérieur de l'intestin contenu dans la hernie n'était pas libre non plus; avant de s'engager sous la bride, il présentait, sur un coude qu'il formait à ce niveau, une forte adhérence au moyen de son épiploon, mais très près des tuniques intestinales. Il n'était pas douteux, du reste, qu'il se fût fait là, longtemps avant l'accident, un travail inflammatoire, une péritonite larvée, car toutes les parois du sac étaient, dans sa portion inférieure surtout, remplies d'irrégularités, et il y avait comme des cloisonnements formés par d'autres brides adhérentes sur plusieurs points; une seule, un peu plus faible que celle qui causait l'étranglement, présentait la même disposition que cette dernière, elle n'était adhérente que par ses deux extrémités.

M. Trélat, dans sa communication à la Société de Chirurgie, résume ainsi les principaux caractères diagnostiques de la hernie funiculo-testiculaire lorsqu'elle est étranglée. « Le malade offre toutes les apparences d'un homme atteint d'un étranglement très accusé. Le chirurgien qui l'examine découvre alors dans la région de l'aine une tumeur molle, sonore. Il essaie immédiatement la réduction et il l'obtient avec facilité. Il y a une bonne

raison à cela, c'est que la tumeur n'est pas du tout étranglée à la partie supérieure. Mais, à peine le doigt du chirurgien a-t-il cessé les manœuvres de réduction que la hernie ressort. Il recommence alors et il s'aperçoit que l'intestin en rentrant dans le ventre entraîne avec lui toute la partie inférieure du scrotum et que le testicule disparaît en même temps que la tumeur. Il comprime alors le tout, mais la tumeur se reproduit indéfiniment. Ainsi : facilité extrême de la réduction, non moindre facilité de la reproduction de la hernie, entraînement du testicule, tels sont les caractères de cette variété de hernie. » (1)

Observation XXIII.

Hernie inguinale droite congénitale. — Sac herniaire avec diverticulum. — Etranglement au niveau de l'orifice de la seconde cavité; par M. Lejard, interne des hôpitaux.

Le nommé Lecoq, Félix, âgé de 58 ans, entre le 17 janvier 1883, salle Saint-Pierre, n° 46, dans le service de clinique chirurgicale de M. le professeur Trélat.

Antécédents. Fluxion de poitrine avec pleurésie à l'âge de 25 ans; hernie inguinale droite ancienne, depuis l'âge de deux ou trois ans (dit le malade); hernie facilement réductible, pour laquelle il portait de temps à autre un bandage, mais qui le plus souvent restait descendue dans les bourses. D'ailleurs, le malade n'avait jamais éprouvé d'accident de ce côté.

Début. Le dimanche 14 janvier, à 10 heures du matin, le pied du malade roule sur un morceau de bois; effort violent pour prévenir sa chute. Au même instant, douleur intense au niveau de sa hernie. Perte absolue de l'appétit à partir de ce

(1) Voy. Trélat. — *Bull. de Soc. de chirurgie*, 1883, p. 194.

moment. Suppression complète dans l'émission des matières, liquides et gaz par l'anus.

15 *janvier*. Vomissements fécaloïdes et éructations de même ordre. La douleur herniaire persiste.

16 *janvier*. Bain. Un médecin fait deux séances de taxis sans résultat.

17 *janvier*. On apporte le malade à l'hôpital. Le malade est calme ; intelligence conservée : faciès grippé, pouls petit, fréquent ; vomissements fécaloïdes incessants, hernie très volumineuse ; paraît peu douloureuse ; molle, irrégulière, paraît adhérer au testicule droit, qui est petit et atrophié. Plus profondément, on sent une masse allongée et dure. Un taxis modéré n'amène aucun résultat.

Chloroformisation. M. Segond, chef de clinique, réduit facilement la hernie, mais le paquet intestinal disparaît dans la cavité abdominale, entraînant avec lui le testicule. Immédiatement après la réduction, on constate qu'il ne reste plus rien dans les bourses, du côté droit, et que l'anneau inguinal droit est très large. — Une demi-heure après la réduction, le malade retire son bandage ; la hernie se reforme immédiatement.

L'état antérieur du malade persiste ; éructations, vomissements fécaloïdes : absence de matières et gaz par l'anus ; pouls petit, filiforme, faciès grippé, ventre ballonné.

Le soir, à 5 h., bain, deuxième réduction facile dans les mêmes conditions que le matin. Le malade retire son bandage.

18 *janvier*. Les symptômes d'étranglement ayant persisté, M. Trélat décide de faire l'opération. — Chloroformisation du malade. Incision longue de 12 centimètres. Ouverture du sac : léger épanchement séreux ; on trouve dans le sac une première anse intestinale descendant directement à la partie inférieure des bourses, adhérant en arrière au testicule et au cordon. Cette anse, formée par le petit intestin avec son mésentère, est molle et grise, sans apparence d'inflammation.

En relevant cette anse qui s'étale à la partie antérieure du sac ; on aperçoit une deuxième anse intestinale rouge, noirâtre, comme sphacélée, et se dirigeant en bas et en dedans. En recherchant vers la partie interne du sac, M. Trélat constate que cette anse, formée par le gros intestin, s'engage dans un orifice étroit, arrondi, qui est la cause de l'étranglement. Après avoir enlevé une petite bride fibrineuse, peu résistante, il débride le

collet de ce second sac. Ce débridement permet de retirer l'intestin étranglé, et on peut alors constater :

1° Que le sac herniaire ancien offrait à sa partie inférieure et interne un orifice permettant à peine l'introduction du petit doigt; orifice qui conduisait dans un diverticulum plus petit.

2° Qu'à côté de la hernie ancienne s'était formée une hernie plus récente, qui avait présenté des symptômes d'étranglement; l'intestin étranglé offrait une rainure circulaire indiquant nettement le point de constriction, mais restant superficielle, sans atteindre la muqueuse.

3° Qu'il n'y avait aucun étranglement au niveau de l'anneau inguinal, de sorte qu'en réduisant la hernie dans la cavité abdominale, on réduisait en même temps et l'intestin étranglé, et la cause de l'étranglement, c'est-à-dire le sac herniaire lui-même. Aussi, les symptômes d'étranglement persistaient-ils malgré la réduction dans la cavité abdominale. M. Trélat réduisit l'anse étranglée, maintint l'anse adhérente dans les bourses, et fit la suture en laissant passer un drain.

Dans la journée, T. 36°. Vomissements cessent, mais sécheresse de la bouche, soif ; pouls petit, filiforme. Aucune émission de gaz ni de matière par l'anus.

19 *janvier*. Affaiblissement progressif.

20 *janvier*. Mort à 3 heures du matin.

Autopsie. — Elle confirme les détails observés pendant l'opération. La tunique vaginale a disparu, et on ne trouve plus que des adhérences anciennes unissant la hernie au testicule, au cordon et aux enveloppes.

La hernie funiculo-testiculaire offre certaines analogies, mais des différences aussi avec les formes de hernies congénitales dites *hernies en bissac*. Ces dernières ont aussi un *resserrement* de la tumeur, mais il répond à l'orifice inguinal externe ; une des tumeurs est dans le canal inguinal, l'autre occupe les bourses. (*Fig.* 15. Pl. II).

Nous citons comme exemple de ces *hernies en bissac* les deux observations suivantes : l'une de Birkett, l'autre de M. Perrin. Le siège de l'*étranglement* (qu'il ne faut

pas confondre avec le resserrement extérieur) était différent dans les deux cas : pour la première, c'était manifestement l'anneau externe ; pour la seconde, l'anneau interne. Il est utile de les comparer.

Observation XXIV.

Hernie en bissac. — Etranglement au niveau de l'anneau externe du grand oblique; par Birkett (in Holmes, *a System of Surgery*, t. IV, 1870.)

Au mois de septembre 1858, fut apporté à Guy's Hospital un paysan âgé de 29 ans, dans un état de prostration extrême. 76 heures auparavant, avait apparu une tumeur sur le côté gauche du scrotum : en l'examinant, on fut frappé de l'étroitesse du col, de son aspect piriforme, de sa ressemblance avec une hydrocèle et de l'absence apparente du testicule gauche. Le doigt pénétrait facilement dans l'orifice inguinal externe, mais ne pouvait pas reconnaître distinctement le cordon spermatique. La peau du scrotum était rouge, luisante et tendue ; en palpant, on produisait un gargouillement bien manifeste entre la partie supérieure du scrotum et l'*orifice interne*.

Toute la tumeur était partagée en deux segments : l'inférieur était ferme, résistant, douloureux, légèrement élastique, ne disparaissant pas par la pression ; le supérieur était, au contraire, mou, s'affaissant par la compression la plus légère, mais dont le gonflement se reproduisait aussitôt, soit par la seule contraction des muscles abdominaux, soit par la compression de l'abdomen *au-dessus de l'orifice inguinal interne*.

On endort le malade ; le taxis est pratiqué, mais la hernie ne se réduit pas.

Opération. Incision de 4 pouces de longueur, parallèle au grand axe de la tumeur ; on s'aperçoit alors que celle-ci était étranglée vers le milieu, ce qui lui donnait l'apparence d'un sablier. Cette constriction correspondait à la branche du pubis, qu'elle croisait. La *moitié supérieure* du sac herniaire fut ouverte : l'anse intestinale qu'il renfermait était en bon état. Celle qui était contenue dans le sac inférieur ne put pas être réduite ;

on introduisit une sonde cannelée dans le sac : il s'écoula une grande quantité de sérosité sanguine. De nouvelles tractions furent faites sur l'intestin, mais elles restèrent infructueuses. C'est alors qu'on excisa le sac au niveau de l'étranglement : l'intestin put être facilement refoulé dans l'abdomen, sans avoir eu besoin de toucher à l'orifice externe du canal inguinal. Le testicule gauche était au fond du sac, preuve évidente que la hernie s'était faite par le prolongement vaginal du péritoine. Le malade guérit.

A propos de cette observation, Birkett ajoute qu'il a observé des faits analogues, qui ne sont pas aussi rares qu'on pourrait le croire à première vue.

Sur 40 cas de hernies inguinales étudiés par Kingdon, quatre fois on avait observé cette variété d'hernie en bissac; les individus étaient âgés de 17, 29 et 30 ans; le quatrième était un adolescent.

Observation XXV.

Hernie inguinale externe avec sac en bissac et étranglement au niveau de l'anneau inguinal interne; par M. Perrin. *(Bulletin de la Soc. Anatom.* 1858.*)*

Dans le courant du mois d'octobre 1857, je fus appelé auprès d'un vieillard de 65 ans, maigre, épuisé, dans le but de faire rentrer une hernie inguinale irréductible depuis 2 jours. A l'exploration de la région inguino-scrotale, je constatai, au-dessous de l'anneau inguinal externe, une tumeur rénitente, cylindrique, d'une longueur approximative de 0,07 et d'une largeur de 0,02.

En soulevant avec le doigt le pilier interne, on reconnaissait facilement que la tumeur était entièrement mobile dans l'anneau, mais toutefois il était impossible de constater au toucher l'existence d'un collet. Comme cet accident ne s'accompagnait d'aucune réaction générale, comme il y avait eu le matin même, et malgré l'irréductibilité, une selle copieuse, je crus avoir affaire à un faux étranglement et instituai le traitement en conséquence. Le troisième jour, en effet, la hernie fut facilement réduite par le taxis, toute trace d'étranglement disparut. Le

doigt s'engagea complètement dans l'anneau inguinal externe, ne rencontrant rien que les éléments du cordon et une sorte de membrane souple et facile à déplacer que je pris pour le sac vide.

La région inguinale ne présentait aucune trace de tuméfaction insolite.

Un bandage compressif fut immédiatement appliqué sur le canal inguinal.

Toutefois, la réduction ne fut pas suivie de cette sensation de bien-être si caractéristique en pareille circonstance, et les signes d'arrêt dans les matières, tels que ballonnement considérable, constipation, éructations, continuèrent en s'aggravant à mesure que les forces du malade diminuèrent. Du reste, le malade n'a pas de fièvre, de douleur à la pression, de vomissements, et il répond invariablement, aux questions qu'on lui adresse, qu'il va bien, qu'il ne souffre pas. Toutes les ressources de la thérapeutique sont en vain épuisées pour rétablir la circulation intestinale. Le malade s'éteint 6 jours après la réduction de la hernie, et 11 après l'invasion des accidents.

Autopsie. — Au-dessous de l'anneau inguinal externe, en avant et en dehors du cordon, on trouve le sac herniaire vide et adhérent de toutes parts aux tissus ambiants. Ce sac mesure une longueur de $0^{m}07$ et un largeur de 0,02. Incisé perpendiculairement à son grand diamètre, il présente une surface lisse, nacrée, exempte de toute altération consécutive à un travail phlegmasique. Au-dessus de ce sac et dans l'anneau inguinal externe, avec lequel il n'a contracté aucune adhérence, on rencontre un collet peu appréciable au toucher, et constitué manifestement par le prolongement de la séreuse du sac. Les deux parois du collet adhèrent entre elles dans une certaine étendue, de manière à diminuer d'autant sa capacité, qui peut à peine contenir une plume d'oie.

Au-dessus de ce collet et dans toute la longueur du canal inguinal, il existe une tumeur aplatie, dépressive, fluctuante et abhérente aux parties voisines. Une incision conduit rapidement dans la cavité d'un second sac ou plutôt dans la seconde partie du bissac. Il s'en écoule environ 3 grammes d'un liquide chocolacé. Cette portion du sac, exempte comme la première de toute trace d'inflammation, contient une anse intestinale demi-vide, flétrie, étalée dans toute la longueur du sac et d'une

longueur approximative de 0m05. Cet intestin, de couleur brun foncé, est légèrement étranglé au niveau de l'anneau inguinal interne ; mais il n'est nullement altéré dans sa structure. Aucune apparence d'ulcération n'existe au niveau de la striction. L'anneau, qui est le siège de l'étranglement, représente une lame tranchante, circulaire, tapissée par le péritoine, qui n'est ni froncé, ni épaissi, mais solidement adhérent aux parties sous-jacentes. Sur la pièce fraîche, on voyait, du côté du ventre, à travers la transparence de la séreuse, des fibres en anse paraissant constituer au moins en grande partie l'anneau constricteur, assez large du reste pour livrer facilement passage au doigt médius.

Le sac herniaire, vu dans son ensemble, représente donc un bissac dont la partie rétrécie, constituée par le collet, correspond à l'anneau inguinal externe ; la partie inférieure ou scrotale est vide ; la portion supérieure, ou inguinale, renferme une anse intestinale, et constitue ainsi une hernie intra-inguinale ou interstitielle.

Rien du reste, digne d'être noté, dans l'état-anatomo-pathologique du tube digestif. Pas de trace de péritonite.

Il faut enfin distinguer la hernie funiculo-testiculaire de la hernie enkystée de la vaginale de Cooper, dont nous allons parler dans le chapitre suivant.

Traitement. — Cette variété herniaire comporte une seule indication importante. Dès qu'on a reconnu que l'incarcération est *inférieure*, prolonger l'incision du côté du scrotum et couper le diaphragme annulaire. Il sera nécessaire de s'assurer de l'intégrité de l'anse, près de sa convexité, avant de réduire.

Observation XXVI.

Hernie congénitale étranglée dans le scrotum. — Hernie funiculo-testiculaire. (Communiquée par M. Th. Anger).

Limasset, 16 ans, serrurier, portait depuis l'âge de 6 ans une hernie qui rentrait d'habitude facilement. Cette hernie est devenue irréductible depuis vingt-huit heures. L'enfant, amené à l'hôpital, le 27 mars, après la consultation, a été placé salle Saint-Jacques, lit n° 8.

A gauche, le testicule était sain, mais, à droite, il se confondait avec la tumeur sans que l'on pût en aucun point constater sa présence. La peau du scrotum, à ce moment, avait conservé sa coloration normale; elle était seulement fortement distendue, et la tumeur se prolongeait par en haut jusqu'au niveau de l'orifice externe du canal inguinal, sur lequel elle s'appliquait sans pouvoir en être détachée.

Cette tumeur était dure, d'une résistance élastique, et sa partie supérieure était collée à l'orifice inguinal externe. Il n'y avait pas de transparence.

A ces phénomènes locaux se joignaient déjà des symptômes généraux graves : l'enfant était refroidi ; le pouls petit et fréquent; il y avait eu des nausées et un vomissement verdâtre.

La situation de la tumeur remontant jusqu'à l'orifice inguinal externe, sa distension, la sonorité qu'elle présentait à la percussion, l'impossibilité de trouver le testicule à la surface de la tumeur, sa forme piriforme avec sa petite extrémité accolée à l'orifice externe inguinal, l'impossibilité de l'abaisser, me firent porter le diagnostic de hernie dans la tunique vaginale à travers le conduit péritonéo-vaginal.

Je reçus l'enfant dans le service en recommandant un grand bain, puis des applications d'eau glacée sur le testicule. Pendant la nuit, les phénomènes généraux s'aggravèrent : l'enfant eut un vomissement bilieux avec odeur franchement fécaloïde la peau avait pris un teint terreux; les yeux s'étaient excaves, le pouls était misérable et à peine sensible. — Du côté de l'état local, la peau du scrotum avait pris une teinte brunâtre et s'était œdématiée. L'urgence d'une opération était évidente.

L'enfant fut chloroformé. — La peau du scrotum fut incisée couche par couche, et le canal péritonéo-vaginal fut d'abord ouvert. L'intestin avait pris un aspect violacé. — Je continuai le débridement par en bas, et, au niveau du point où le canal péritonéo-vaginal s'ouvre dans la tunique vaginale, je constatai un étranglement plus serré, à travers lequel une anse intestinale pénétrait dans la tunique vaginale. Le débridement de cette constriction me permit d'attirer au dehors l'anse herniée dans la tunique vaginale.

Quelques bulbes de gaz s'échappèrent à ce moment du fond de la tunique vaginale, et nous vîmes alors la surface de l'intestin non plus de couleur vineuse comme celle qui occupait le canal péritonéo-vaginal, mais devenue d'un blanc jaunâtre, couleur *feuille morte,* ce qui ne laissait aux assistants aucun doute sur la gangrène de l'intestin.

Dans ces conditions, on ne pouvait songer à réduire ; d'autre part, l'état général du petit malade me parut trop grave pour tenter de suite la résection de l'anse herniée, d'autant plus que la partie du mésentère qui avait franchi l'anneau inguinal était volumineuse, œdématiée, et aurait créé des difficultés pour faire la suture de l'intestin après la résection.

Je me décidai à établir un anus artificiel, et je fixai successiment à la paroi abdominale par sept points de suture les deux portions supérieure et inférieure du tube intestinal. Cela fait, l'anse gangrénée fut largement ouverte et un pansement phéniqué fut appliqué.

Le lendemain, je trouvai l'enfant dans un état moins satisfaisant encore. Il avait eu dans la nuit quelques vomissements bilieux; le liquide intestinal n'avait été évacué qu'en quantité infinitésimale par l'intestin. Cependant, le ventre était encore peu ballonné. Après lavage de la plaie, on introduisit une petite sonde en caoutchouc dans le bout supérieur de l'intestin, et les lavages à l'eau tiède amenèrent l'issue par la sonde de deux verres environ de matières fécales diluées.

Le deuxième jour, même état général mauvais ; 38°,2. Refroidissement de plus en plus marqué ; lavage du bout supérieur de l'intestin avec la sonde en caoutchouc ; comme la veille on laisse la sonde à demeure.

Le troisième jour, on trouve l'enfant dans un état de prostration de plus en plus accusé; T. 38°,8 ; peau froide, pouls à

peine sensible, faciès abdominal très accusé, vomiturition, ballonnement du ventre médiocre, pouls insensible. L'enfant succombe 80 heures après l'opération.

Autopsie. — Les parents ayant mis opposition à l'autopsie, je n'ai pu recueillir tous les détails anatomiques désirables ; néanmoins, le testicule, l'intestin hernié, ont été enlevés et ont permis de constater les faits suivants :

1° Du côté du péritoine, la petite ouverture faite à la paroi abdominale en dessus de l'étranglement permet d'apercevoir les anses intestinales présentant un aspect vineux, accolées les unes aux autres, mais sans épanchement purulent manifeste, on ne constate qu'un peu de péritonite adhésive. Le champignon intestinal est en partie sphacélé. Des adhérences existent déjà entre l'intestin et la tunique vaginale, mais on les rompt facilement, et, en ces points, il n'existe ni pus ni fausses membranes, qui devraient les recouvrir si l'inflammation se fût propagée du dehors au péritoine.— En dehors de l'orifice inguinal externe, on retrouve le conduit péritonéo-vaginal communiquant avec la tunique vaginale qui est elle-même d'un aspect rouge vineux, et contient une sanie rougeâtre; quelques adhérences existent déjà entre le testicule et la vaginale. Le testicule est doublé de volume. Cette augmentation de volume est due à la congestion de l'organe, car, dans aucun point, on ne trouve de foyers purulents.

La vaginale est rouge, enflammée et a contracté des adhérences avec l'albuginée.

Si l'on réfléchit à l'ensemble de cette observation, on est frappé des deux faits suivants, qui donnent la clef de son interprétation.

D'abord il paraît bien établi par le dire des parents que l'enfant avait une petite hernie depuis l'âge de six ans, hernie qui n'a jamais été contenue par un bandage.

En second lieu, l'opération a démontré que l'étranglement vrai se trouvait, non à l'ouverture du canal dans le péritoine, mais bien à son ouverture dans la vaginale.

L'intestin se trouvait gangréné non dans le canal péritonéo-vaginal, mais bien dans la tunique vaginale. On peut donc admettre que, pendant huit ans, l'intestin n'a pas dépassé l'extrémité inférieure du canal péritonéo-vaginal, canal qu'il devait

habiter d'une façon permanente, et que les accidents d'étranglement herniaire n'ont paru que lorsque l'intestin a franchi l'orifice inférieur de ce canal pour se développer dans la tunique vaginale.

Je ne saurais dire si, dans les faits rapportés par M. Trélat, la pathogénie a été semblable ; mais chez l'enfant dont je rapporte l'observation, cette marche de la hernie me paraît indubitable. Il peut donc y avoir deux stades distincts dans la marche de ces hernies congénitales, l'une dans laquelle l'intestin pénètre dans le conduit péritonéo-vaginal, et la seconde pendant laquelle l'intestin s'engage dans la tunique vaginale.

D'ailleurs, on comprendrait difficilement qu'une hernie pût franchir du même coup les orifices supérieur et inférieur du canal péritonéo-vaginal, dont la longueur est toujours de deux à trois centimètres au moins. Il est rationnel d'admettre que l'intestin ne puisse pénétrer dans la vaginale qu'après avoir préalablement dilaté le conduit péritonéo-vaginal. M. Trélat pourra nous dire si, dans les faits qu'il a relevés, l'étranglement s'est fait d'emblée dans la vaginale ou si, comme je le crois, l'intestin ne doit pas séjourner un certain temps dans ce canal avant d'arriver dans la tunique vaginale.

Nous avons tenu à reproduire dans leur intégrité les considérations dont M. Th. Anger a fait suivre l'observation qu'il nous a obligeamment communiquée. — La manière dont il interprète le mécanisme de l'étranglement dans cette hernie est semblable à celui qui a été adopté et clairemement exposé, pour la première fois, par M. le professeur Trélat, à la Société de chirurgie, dans la séance du 16 avril 1883.

CHAPITRE VI.

Hernie enkystée de la vaginale (A. Cooper). **Hernie à double sac ou à sac intra-vaginal** (Bourguet d'Aix).

La *hernie enkystée de la vaginale* (A. Cooper), à *double sac* (Bourguet d'Aix) est une hernie compliquée d'*hydrocèle* volumineuse, dans la cavité de laquelle elle fait saillie ou a pénétré complètement. — Nous justifierons cette définition.

Les hydrocèles qui compliquent une hernie inguinale sont multiples. La cavité vaginale peut contenir à la fois l'anse herniaire, un épanchement séreux et le testicule (*hydro-entérocèle péritonéo-vaginale*). La communication avec le péritoine existe ; le liquide et l'anse sont réductibles, ou fixés par des adhérences, ou l'intestin s'est étranglé. — Si le testicule est inclus dans une *cavité séreuse fermée* et distincte de la hernie, on peut appeler la tumeur *hydro-entérocèle péritonéo-funiculaire*. Ce sont là les deux formes principales de hernies *inguinales congénitales* compliquées d'hydrocèle.

La hernie *commune* se produit *derrière* un ancien sac déshabité et rempli de liquide communiquant ou non avec le péritoine (*sac déshabité avec épanchement séreux*, *kyste sacculaire*) ; ou encore une *bourse séreuse* artificielle est survenue en avant d'elle par la pression du bandage.

Dans la forme herniaire qui nous intéresse, il s'agit d'une troisième variété d'hybridité pathologique ; l'hy-

droecèle est anormale et *dépend d'un vice de conformation congénital* de la séreuse vaginale ; la hernie appartient encore au type *commun*. C'est une hernie compliquée d'*hydrocèle enkystée* de la vaginale ; ordinairement, la collection liquide remonte dans le canal inguinal et à cause de cela mériterait le nom d'*hydrocèle en bissac* (Dupuytren) (1)

Historique. — Trois auteurs ont surtout contribué à nous faire connaître cette variété rare de hernie inguinale : A. Cooper, Dupuytren, Bourguet d'Aix. — A. Cooper consacre un chapitre de son livre à l'étude de la *hernie enkystée de la tunique vaginale*. — Dupuytren interprète, dans ses Cliniques, deux observations de hernies inguinales étranglées compliquées d'hydrocèle de la tunique vaginale. Il nous apprend que Sander d'Altembourg, Neubaur et Beekers ont signalé des cas semblables (2). — En 1865, dans la *Gazette hebdomadaire*, Bourguet, qui a eu l'occasion d'observer un cas de hernie de Cooper, résume dans un mémoire intéressant tous les faits connus. — Nous devons enfin trois ob-

---

(1) Voy. S. Duplay. *Des collections séreuses et hydatiques de l'aine*, Thèse de 1865. « Pour comprendre le développement de l'hydrocèle en bissac, dit cet auteur, il faut admettre que le liquide de l'épanchement trouve le long du cordon une cavité toute formée, dans laquelle il puisse remonter à travers le canal inguinal. Or, l'existence de cette cavité s'explique parfaitement par un arrêt de développement en vertu duquel le prolongement péritonéo-vaginal, oblitéré seulement à l'ouverture supérieure du canal inguinal ou à une hauteur variable dans l'intérieur du canal, serait demeuré perméable dans le reste de son étendue, de manière à communiquer librement avec la cavité vaginale. (P. 34.)

(2) A. Cooper. *Œuvres chir.*, trad. Chassaignac et Richelot, p. 195, 1837, et Dupuytren. *Cliniques chirurgicales*, 1839, t. III, p. 606. — Marx, élève de Dupuytren, a beaucoup contribué à la rédaction de cette partie de ses cliniques. 1839.

servations inédites à l'obligeance de M. Berger. — On arrive à un total de treize à quatorze observations en y joignant celles de Mery et de Lecat, citées dans le mémoire de Bourguet(1). C'est avec ces éléments que nous allons essayer de donner pour la première fois une *description didactique* de cette variété rare de hernie inguinale.

Anatomie pathologique.— L'*anatomie pathologique* exige une double connaissance, celle des dispositions de l'*hydrocèle* et celle du *sac herniaire* et de son contenu. (*Fig.* 16 *et* 17. Pl. II.)

L'*hydrocèle* est en général volumineuse ; elle remonte jusque dans le canal inguinal et descend dans les enveloppes scrotales qu'elle distend. — Lorsque, par la kélotomie, on a ouvert sa cavité, on reconnait qu'en haut, elle se termine par un cul-de-sac contre lequel butte le doigt, si, croyant avoir pénétré dans le sac herniaire, on recherche le lieu de l'étranglement. Il n'y a donc aucune communication avec la grande séreuse péritonéale. Le liquide contenu est séreux, citrin, quelquefois sanguinolent; dans le cas de Lecat, il était fétide et teinté par des matières intestinales. Le testicule se trouve dans la paroi postérieure et interne, à distance de la partie inférieure. On l'a rencontré en ectopie un peu au-dessous de l'anneau inguinal externe (Lucas, *in* A. Cooper).

Le sac *herniaire* occupe la cavité de la vaginale (*sac intra-vaginal*); quelquefois, il est simplement adossé à

---

(1) Bourguet. *Gaz. hebd.*, 1865. — Récemment, la hernie enkystée de la vaginale a été l'objet d'une discussion à la *Société de Chirurgie*, à laquelle ont pris part MM. Monod, Trélat, Anger, Berger, Després, etc. (Avril 1883).

sa paroi postérieure (*sac adossé*). — Dans le premier cas, il descend plus ou moins loin de l'anneau inguinal externe, de cinq ou six centimètres dans l'observation de Bourguet; il peut être circonscrit avec le doigt, car il est *isolé de toutes parts*, excepté à son collet qui répond à l'anneau (3, *fig.* 16. Pl. II); il est distant de deux ou trois travers de doigt du testicule situé au-dessous.

Dans le second cas, le sac a glissé derrière l'hydrocèle; il fait un relief assez considérable dans sa cavité et il reste adhérent dans la moitié ou les deux tiers de la circonférence, à la paroi supérieure de la tunique vaginale (2, 2, 2, *fig.* 17. Pl. II). Est-il très volumineux, il peut descendre au niveau de l'hydrocèle, presque jusqu'au fond des bourses (Dupuytren).

Dans la première variété (*sac intra-vaginal*), la séreuse qui forme le sac, tantôt est mince, transparente, et paraît distendue vers son fond; un opérateur put distinguer la couleur noire de l'intestin dans une des observations d'A. Cooper. Tantôt, et, c'est l'aspect ordinaire, l'enveloppe herniaire est épaisse. Sa surface est parcourue par des vaisseaux assez volumineux, flexueux et parallèles. Bourguet remarqua de très grosses veines serpentant de haut en bas, très superficielles, non anastomosées en arcade. Berger a cru reconnaître, dans les vaisseaux tortueux, les veines déférentielles ou funiculaires. — Le collet du sac est ordinairement resserré à l'anneau inguinal externe; il se prolonge dans le canal inguinal qu'il soulève parfois. Dans plusieurs cas, des adhérences le fixaient aux parties voisines : c'est un *obstacle* à la réduction. Bourguet ayant de la peine à reconnaître la nature de la tumeur qui s'offrait à lui dans la cavité vaginale, exerça des tractions pour l'attirer en bas; mais elles durent être assez énergiques, et une petite déchirure se produisit à la partie inférieure. — La quan-

tité d'intestin contenu est peu considérable, un pouce et demi à deux pouces (A. Cooper). Bourguet aperçut une anse d'intestin grêle, longue de huit à dix centimètres, fortement violacée, mais pourtant sans trace de gangrène, qui lui parut étranglée par le collet du sac au niveau de l'anneau supérieur. Lucas voulut pincer le sac à sa partie antérieure, dans l'intention de l'ouvrir ; mais il ne put y réussir qu'avec difficulté, car l'intestin avait contracté des adhérences. Méry trouva un intestin aveugle et affaissé ; il était percé d'un trou si petit qu'à peine eût-il pu admettre une épingle. Le sac et la cavité vaginale contenaient une matière fluide, noirâtre et fétide (1).

Dans la seconde variété (*simple adossement* des deux tumeurs), le sac a les caractères d'un sac péritonéal ordinaire ; il est épais et doublé de tissu cellulo-adipeux ; l'anse intestinale peut présenter une grande longueur (10 à 15 centimètres, par exemple); on l'a trouvée double.

Un *accident pathologique* n'a pas peu contribué à obscurcir la *pathogénie de ces tumeurs herniaires ;* dans quelques observations, on a constaté que l'*intestin était à nu* dans la tunique vaginale où il avait pénétré par une *déchirure* ou *perforation*. Dupuytren, après avoir ouvert la vaginale découvrit à sa partie postérieure et supérieure une tumeur arrondie, violacée, du volume d'une grosse noisette ; c'était une petite portion de l'intestin qui s'était engagée à travers une perforation commune à la tunique vaginale et au sac herniaire. Celui-ci était situé en arrière, soulevait la vaginale, sous forme d'une tumeur cylindroïde et contenait une anse d'intestin. Le même chirurgien, dans

---

(1) Méry et J.-L. Petit, cités par Bourguet, p. 27.

un autre cas trouva que l'anse entière avait pénétr dans la vaginale, tandis que le sac, également placé en arrière, était vide. M. Berger, dans une observation que nous rapportons plus loin, vit que, après l'incision du scrotum et d'un sac très mince qui laissa écouler beaucoup de liquide clair et citrin, il arriva sur une grande quantité d'intestin plus une anse qui remplissait la tunique vaginale et recouvrait le testicule « l'intestin avait fait irruption dans cette cavité par *un orifice* situé un peu au-dessous de l'anneau inguinal externe.Cet orifice occupait la paroi postérieure de la tunique vaginale, ses bords étaient *irréguliers*, *amincis*, comme *déchirés ;* après l'avoir incisée et débridée, on pénétra dans une seconde cavité qui remontait jusqu'à l'anneau ingninal externe et même dans le trajet; l'étranglement siégeait à l'anneau supérieur. » (*d. Fig.* 17. Pl. 2.)

Enfin, dans un certain nombre d'observations, il semble que le sac herniaire *intact* se soit lui-même engagé dans la vaginale à travers une perforation. Dans ce dernier cas, il n'y a eu rupture que d'une des séreuses, la séreuse vaginale.

Pathogénie. — L'étude anatomique qui précède suffit à établir que, sous le nom de hernie enkystée de la vaginale, de hernie à double sac intra-vaginale, on a compris des tumeurs de natures un peu différentes ; mais toujours une hydrocèle et une hernie coexistaient. Les explications ne font pas défaut : essayons de les classer et de les interpréter.

1° *Théorie de l'invagination de la tunique vaginale.* — Elle est propre à A. Cooper. Autant qu'on en peut juger d'après l'explication assez obscure de l'auteur, l'anse intestinale s'engage dans le conduit péritonéo-

vaginal jusqu'au point ou celui-ci a subi un commencement d'oblitération et où se sont établies des adhérences, repousse celles-ci et avec elles la séreuse dont elle se coiffe en l'invaginant en elle-même. Le *sac serait formé par la vaginale* et la hernie *serait congénitale.*

2° *Théorie de l'invagination d'un sac péritonéal.* — Selon Bourguet, comme dans la hernie commune, le sac herniaire se forme aux dépens du péritoine par *locomotion* et *glissement.* Il descend dans le canal inguinal, rencontre au-devant de lui la séreuse du testicule, qui présente de grandes dimensions et s'est oblitérée seulement au niveau de l'orifice interne du canal ; il la repousse en bas en s'en coiffant en quelque sorte, et vient proéminer dans sa cavité. (*Fig.* 16. Pl. II.) Il existerait donc, enveloppant l'intestin, un *double sac séreux ;* mais, avec le temps, ces membranes s'allongent, s'amincissent, et tendent à se confondre. Cette théorie s'applique assez bien aux *hernies pédiculées* de l'orifice externe, et libre d'ailleurs dans la cavité de la vaginale (*Hernies à sacs intra-vaginaux.*)

3° *Théorie de l'adossement d'un sac herniaire et d'une hydrocèle enkystée.* — Dupuytren en est l'auteur, et elle s'adapte assez bien aux faits qu'il a observés. Derrière une hydrocèle enkystée qui remonte jusque dans le canal inguinal, se produit une hernie ; elle se forme un sac aux dépens du péritoine qui décollant la séreuse funiculaire de la demi-circonférence inférieure de l'orifice interne du canal inguinal, pénètre en arrière d'elle, descend dans le canal, et vient se développer dans le scrotum, laissant, en avant d'elle, la cavité vaginale distendue par le liquide de l'hydrocèle. Les deux tumeurs sont *simplement adossées* (*Fig.* 17. Pl. II.)

4° *Théorie de la rupture de la paroi d'une hydrocèle par un sac herniaire.* — Quelques auteurs ayant rencontré l'anse intestinale à nu dans la cavité vaginale remplie de liquide, pensaient que le sac et l'anse avaient fait irruption par déchirure des parois de l'hydrocèle. Le fait est réel ; mais c'est là un simple accident pathologique de la variété herniaire que nous étudions. Ces ruptures ont été observées en deux régions différentes : lorsque le sac herniaire était *pédiculé*, isolé de toutes parts, c'est à son *sommet* intra-vaginal qu'elle s'était produite ; dans le cas de simple *adossement*, on l'a le plus souvent observée à la *paroi postérieure* de la cavité vaginale, à quelques centimètres au-dessous de l'anneau inguinal externe. Ces éraillures, ces déchirures de la paroi du sac herniaire ou de la cloison des deux sacs, sont le résultat de la pression ou de la distension des anses intestinales par les efforts abdominaux (*d. Fig.* 17. Pl. II).

Concluons : la hernie enkystée de Cooper ou intravaginale de Bourguet est le résultat de *l'association de deux lésions pathologiques :* une *hernie péritonéale* et une *hydrocèle enkystée ;* tantôt la hernie pénètre dans la vaginale, tantôt elle lui est simplement adossée et située en arrière d'elle

Symptômes et diagnostic. — Les auteurs qui ont signalé cette variété de hernie inguinale ne l'ont reconnue que, lorsque l'étranglement étant survenu, ils pratiquèrent la kélotomie. La séreuse vaginale étant ouverte, les uns ont cru reconnaître l'intestin grêle, les autres le cœcum ; bien peu ont pensé qu'ils étaient en présence d'un véritable sac herniaire *inclus*. Bourguet, exerçant des tractions pour tirer à lui la tumeur, déchira son enveloppe à la partie inférieure et reconnut l'intestin.

Pour arriver au diagnostic, il serait important, selon nous, d'explorer avec soin les tumeurs herniaires dans lesquelles le sac est distendu par un liquide abondant. Peut-être à leur partie supérieure trouvera-t-on un peu de sonorité par la percussion ; ou en comprimant avec les doigts le pédicule, au-dessous de l'anneau externe, déterminera-t-on un peu de gargouillement, phénomènes propres à l'anse intestinale.— Une autre exploration à faire, c'est, à l'exemple de Dupuytren, de saisir la tumeur à pleines mains, et de rechercher si, en arrière de la masse liquide, il n'existe pas un sac herniaire accessible et se révélant par sa rénitence, par sa mollesse spéciales. — Un des éléments de diagnostic des *plus importants* consiste dans la *ponction de l'hydrocèle* et dans l'*examen consécutif*, le liquide étant évacué.

Dans les cas où l'ouverture aurait été faite sans un diagnostic précis, il conviendra de rechercher le cul-de-sac supérieur, de reconnaître le testicule, en un mot de s'assurer qu'on est bien dans la cavité vaginale. Ensuite, on explorera la seconde tumeur; on constatera la présence de vaisseaux longs et flexueux à sa surface, on essaiera de pincer son enveloppe avec les ongles, et, par ce procédé, de reconnaître le sac. On pourra aussi, à l'exemple de Bourguet, attirer celui-ci en bas, afin de mieux voir le pédicule. On se souviendra que ce dernier est élargi, et assez souvent adhérent à l'un des anneaux aponévrotiques; l'inégalité d'épaisseur des parois du sac, sa minceur extrême en quelques points, sa très grande densité en quelques autres mériteront d'être pris en considération.

Dans un sac herniaire, on rencontre quelquefois la *vessie*; il faut se garder de confondre cet organe avec un second sac et de l'ouvrir. L'exploration avec la sonde, l'existence de quelques troubles urinaires concomitants, sauvegarderont de cette erreur.

Dans deux observations, le scrotum était phlegmoneux, très distendu ; on a pensé à une *péritonite herniaire* (1).

Pronostic. — L'existence d'adhérences étendues accolant le sac à l'intestin, les difficultés de débridement, la facilité d'une erreur de diagnostic, peuvent aggraver le pronostic ; mais la guérison a été obtenue dans un certain nombre de cas. Bourguet et Berger ont sauvé leurs malades.

Traitement. — Si on reconnaît la nature de la hernie sur le vivant, ce qui sans doute ne sera pas impossible dans l'avenir, la *première indication* sera de faire *la ponction de l'hydrocèle*, et, s'il n'existe pas d'étranglement, d'en essayer la cure par une injection iodée. Nous avons déjà signalé les heureux résultats obtenus par Jobert et Gosselin, même dans le cas d'hydro-entérocèles développées dans une vaginale *communiquant* avec le péritoine. Ils ont vu, consécutivement à l'injection, survenir l'oblitération du canal péritonéo-vaginal (2). La collection liquide étant disparue, on essaiera de réduire la hernie et on fera porter un bandage.

Les phénomènes *d'étranglement* étant survenus, il faudra faire la kélotomie. Nous en venons d'indiquer les difficultés et les dangers. Les préceptes les plus importants sont relatifs à la nature du sac et au lieu du débridement. Le sac intra-vaginal étant reconnu, il faut procéder avec une extrême prudence ; car son collet est fixé aux anneaux et l'intestin est parfois *collé* par des

(1) Voy. Richelot. *De la péritonite herniaire*. Thèse de 1874.

(2) Voy. th. Leroy des Barres, p. 96. 1872. Celui-ci fut remplacé par un cordon plein, cicatriciel.

adhérences à sa face interne; on le déchirera avec l'ongle ou on l'ouvrira à petits coups avec le bistouri. Le siège de l'étranglement est souvent au niveau de l'anneau externe et est produit par le collet du sac rétracté et adhérent; le débridement sera délicat. Il faut noter aussi qu'on l'a trouvé au niveau de l'orifice interne du canal. Quelquefois, l'anse s'est engagée dans une déchirure du sac, ainsi que nous l'avons indiqué; il sera nécessaire de la *libérer*. — Bourguet et Berger ont réséqué le sac; celui-ci ne pouvait être réduit et aurait été éliminé par suppuration et par sphacèle.

Lorsqu'on est en présence d'un cas d'*adossement* d'un sac herniaire à une hydrocèle, il faudra rechercher celui-ci en arrière, l'ouvrir, et *remonter vers les orifices* pour lever l'étranglement. Dupuytren, chez son malade, agrandit la déchirure qui existait à la cloison séparant les deux sacs et à travers laquelle s'était étranglée une anse d'intestin; il fit ainsi communiquer largement ensemble les deux cavités, puis il remonta dans le sac péritonéal, pour débrider en haut, au niveau de l'orifice interne; son malade guérit (1).

Observation XXVII.

Hernie enkystée de la tunique vaginale. — Étranglement. — Opération. — Sac intra-vaginal. — Guérison. (Communiquée par M. Berger.)

En 1868, alors que j'étais interne de Denonvilliers, un homme présentant des symptômes d'étranglement survenus dans une ancienne hernie, entra dans le service, salle Saint-Jean, à l'hô-

(1) Dupuytren. — *Cliniques*. T. V, p. 607.

pital de la Charité. Denonvilliers jugea l'opération immédiate nécessaire, et, le malade ayant été endormi, il pratiqua sur la tumeur, qui occupait les bourses, une incision parallèle à son grand axe. Le scrotum et le tissu cellulaire ayant été divisés, une membrane mince s'offrit à la vue, elle fut ponctionnée avec le bistouri et par l'ouverture s'échappa une notable quantité d'un liquide jaune très clair. L'incision ayant été agrandie par des ciseaux, le chirurgien pénétra dans une cavité spacieuse, à la partie postérieure et interne de laquelle proéminait une saillie bosselée, parcourue par de nombreux vaisseaux. Cette tumeur adhérait intimement à la face interne du sac, dans l'intérieur duquel elle faisait saillie, libre par ses faces antérieure, postérieure, externe, ainsi que par son extrémité inférieure. La séreuse, après avoir tapissé la surface de la tumeur, se réfléchissait pour se continuer sur les parois de la cavité, où proéminait la tumeur. L'extrémité inférieure de celle-ci portait un appendice flottant, qui lui était rattaché par un repli de la séreuse, qui les revêtait l'une et l'autre. Au premier abord, on pouvait croire qu'on avait sous les yeux le cœcum et son appendice vermiculaire, compris dans la hernie et rattachés par le méso-cœcum. — Un rapide examen suffit à Denonvilliers pour affirmer qu'il n'en était pas ainsi, que la cavité qu'il venait d'ouvrir était la tunique vaginale, et que la saillie qui nous embarrassait n'était autre que la hernie encore renfermée dans son sac. Celui-ci avait soulevé la tunique vaginale, distendue par une hydrocèle, et l'appendice flottant qu'on apercevait à sa partie inférieure était constitué par le testicule. La cavité qu'on avait ouverte et prise pour le sac herniaire se terminait en effet par un cul-de-sac à l'anneau inguinal externe et ne présentait pas de communication avec le péritoine.

Incisant alors couche par couche la tumeur incluse dans la cavité vaginale, en évitant les vaisseaux qui la sillonnaient et qui étaient bien les vaisseaux spermatiques, Denonvilliers pénétra bientôt dans le véritable sac herniaire, à parois épaisses, à contenu séro-sanguinolent. Ce sac contenait une anse intestinale, qui fut réduite après débridement. Le malade guérit.

Un point curieux à noter, c'est que le même sujet avait subi, une trentaine d'années auparavant, pour un étranglement siégeant du même côté et vraisemblablement pour la même hernie, une opération dont on voyait encore la cicatrice ; mais il ne

peut nous donner, sur cette opération, pratiquée par Roux, aucun renseignement.

En résumé, il fut rendu manifeste par l'opération qu'il s'agissait là d'une hernie étranglée dont le sac avait refoulé, en s'en coiffant, le revêtement séreux du testicule. La cavité vaginale présentait des dimensions insolites, puisqu'elle remontait jusqu'à l'anneau inguinal, et elle était le siège d'une hydrocèle qui, la distendant, avait permis à la hernie d'y proéminer et de s'en coiffer comme d'un sac supplémentaire.

Observation XXVIII.

Hernie enkystée de la tunique vaginale. — Opération. — Guérison. (Communiquée par M. Berger.)

Le 3 septembre 1880, entre à la Charité, salle Sainte-Vierge, un homme jeune encore et vigoureux. Le jour même, dans l'après-midi, une hernie inguinale droite, qu'il portait depuis son enfance, est sortie plus volumineuse que de coutume, et aussitôt se sont produits des vomissements bilieux, accompagnés de très vives douleurs dans la tumeur. M. Merklen, appelé près de ce malade, fait deux tentatives de taxis, sans chloroforme, de 12 à 15 minutes. Elles restent infructueuses.

La hernie est congénitale, ou du moins elle remonte à la première enfance; elle est toujours rentrée facilement, le testicule remontant avec elle, sans pourtant disparaître dans le trajet inguinal. Jamais elle n'avait déterminé d'accidents ; le malade la contenait habituellement par un bandage, qui s'est cassé il y a quelque temps.

A l'examen, on trouve une tumeur scrotale, grosse comme un œuf de dinde; elle est souple, mate, sans modification de couleur de la peau; elle est très douloureuse au toucher, surtout au niveau du pédicule; celui-ci se continue en se rétrécissant dans le trajet inguinal ; on peut le sentir jusqu'au milieu de l'arcade de Fallope. Au-dessous de cette tumeur se trouve le testicule, plus petit que celui du côté gauche et moins distinctement accessible à la palpation; il ne peut être complètement isolé de la hernie.

Le faciès est grippé, la peau froide et cyanosée (peau de grenouille) ; il existe des vomissements bilieux, et, depuis la veille, il n'a rendu ni gaz, ni matières.

Opération, le 4 septembre, à 9 heures du matin. — Anesthésie chloroformique. Les bourses étant rasées, après quelques tentatives inutiles de réduction, je fais une incision oblique, qui, du fond des bourses, atteint et dépasse l'anneau inguinal externe. Après avoir lié la honteuse externe superficielle, on arrive sur un sac très mince, qui, ponctionné, donne issue à une grande quantité de sérosité citrine. Ce sac est très vaste ; incisé largement, il se présente comme étant la tunique vaginale aplatie, étalée à la surface de la hernie et l'entourant dans les trois quarts de sa circonférence. Celle-ci est fortement bombée et fait saillie en écartant les lèvres de l'incision superficielle ; elle est formée par un sac d'un blanc fibreux, à la surface duquel se voient des faisceaux longitudinaux de fibres musculaires (cremaster) et des vaisseaux tortueux (funiculaires ou déférentiels). Tout à fait en bas, se voient le testicule et l'épididyme distincts, mais adhérant largement à la tumeur, sur laquelle ils paraissent implantés par toute la longueur du bord postérieur de l'épididyme.

Incision couche par couche de ce sac fort épais ; il renferme de la sérosité rougeâtre ; nullement fétide, mais en petite quantité, et une anse d'intestin sans épiploon. La surface de cette anse n'est nullement dépolie et des fausses membranes, molles encore mais déjà vasculaires, l'unissent à la face interne du sac. Le doigt, introduit dans la cavité du sac, trouve très haut, à l'anneau interne, une bride circulaire, tranchante, qui est l'agent de l'étranglement. Cette bride est distendue, puis déchirée avec des ciseaux courbes, glissés avec beaucoup de précautions entre elle et l'anse intestinale. L'intestin attiré en dehors est sain, un peu congestionné ; un des bouts de l'anse offre un sillon très marqué, mais sans altération notable des tuniques, quelques infiltrations plastiques, quelques ecchymoses. La réduction s'obtient aussitôt et le doigt peut suivre l'intestin jusque dans l'abdomen.

Antisepsie stricte pendant toute la durée de l'opération. — Suture comprenant le scrotum, la tunique vaginale, le sac enkysté dans chaque point ; on met ainsi 8 points de suture au fil d'argent ; pas de drainage. Pansement de Lister.

Soulagement très notable, les vomissements et la douleur du

ventre cessent aussitôt, des quantités de gaz sont rendues dans la journée et la nuit. Les jours suivants, la température ne dépasse pas 37°,5 ; la réunion par première intention est absolument complète le 8e jour, époque à laquelle les fils sont retirés. — Les garde-robes spontanées avaient disparu dès le 5e jour.

Observation XXIX.

Hernie enkystée de la tunique vaginale.— Opération.— Issue d'une anse intestinale par déchirure dans la cavité vaginale. — Mort. — Autopsie. (Communiquée par M. Berger).

Dans la dernière semaine de septembre, un très jeune homme se présente et est reçu, salle Sainte-Vierge (n° 20 ou 21), à la Charité. Il porte une hernie inguinale gauche très volumineuse et très douloureuse depuis le matin. La rougeur de la peau, un léger œdème peuvent faire croire qu'il s'agit d'une péritonite herniaire; mais la tumeur est très tendue, très rénitente, très douloureuse, surtout au niveau du pédicule; elle est sonore et en outre on constate tous les symptômes d'un étranglement. Vomissements, ventre rétracté et tendu, absence complète d'émissions alvines, anxiété extrême, etc. Le testicule est situé en arrière de la hernie, ce qui fait penser à une hernie congénitale.

Le lendemain, moins de vingt-quatre heures après le début des accidents, je vois le malade avec M. Gosselin, et nous opérons aussitôt, après avoir endormi le malade, et sans essayer le taxis.

Aussitôt après l'incision du scrotum et d'un sac très mince, fluctuant, qui laisse écouler beaucoup de liquide clair, citrin, nous arrivons sur une grande quantité d'intestin (plus d'une anse), qui remplit la tunique vaginale et recouvre le testicule, situé à la partie postérieure et près du fond de celle-ci. L'intestin *a fait irruption dans la cavité vaginale par un orifice situé un peu au-dessus de l'anneau inguinal externe.* Cet orifice est creusé dans la paroi postérieure de la tunique vaginale; il est limité en arrière par un bord semi-lunaire, qui étreint l'anse

étranglée ; les bords de cet orifice sont irréguliers, amincis et comme déchirés.

Cet orifice est débridé sans peine, et on pénètre *dans une seconde cavité*, qui remonte jusqu'à l'anneau inguinal supérieur, au travers de l'anneau externe et de tout le trajet C'est au niveau de l'anneau supérieur que siège l'*étranglement réel*; il est très serré, constitué par une bride excessivement tranchante. Le liquide que contient ce sac supérieur (ou le renflement supérieur du sac) est sanguinolent et fétide.

L'intestin que renferme la tunique vaginale est congestionné, celui qui est dans la partie supérieure du sac au-dessus de la bride est tellement compromis, surtout au niveau du pourtour de la partie serrée, qu'il faut le laisser au dehors après avoir réduit, après débridement, la partie saine de l'anse intestinale.

Le malade étant mort moins de 48 heures après l'opération, l'AUTOPSIE démontra que la cavité la première ouverte était bien la cavité vaginale ; que l'orifice qui la faisait communiquer avec la cavité supérieure, pouvait admettre l'index ; qu'il était creusé en avant du cordon et que ses bords étaient amincis et comme déchirés, ainsi qu'on avait pu le constater au cours de l'opération. Le sac supérieur était intimement uni à la tunique vaginale, au niveau de cette communication.

Ces trois observations inédites, que nous devons à l'obligeance de M. Berger, sont trois types un peu différents de hernies enkystées de la vaginale. Dans le premier cas, le sac est *intra-vaginal;* dans le second, il est *adossé*, et fait un fort relief du côté de l'hydrocèle; dans le troisième, la paroi des deux sacs s'est déchirée au même niveau, et une anse intestinale est venue baigner dans le liquide de l'hydrocèle. Il convient de remarquer que, dans les deux derniers cas, on dût remonter vers l'orifice interne du canal inguinal pour lever l'étranglement.

SYNTHÈSE. — CONCLUSIONS

I. — Les *variétés rares* de la hernie inguinale sont des déviations des *proto-types* classiques. Ceux-ci se constituent naturellement en deux groupes, selon que la tumeur est *accidentelle* ou qu'elle est préparée par un vice de conformation *congénital*.

A. — Les *variétés rares*, dans la *première catégorie*, se divisent ainsi :

1° Elles sont sous la dépendance d'une *anomalie du lieu d'irruption* : hernies directes, hernies obliques internes, hernies par éraillure, qui diffèrent de la hernie commune, non seulement par leur siège et par les rapports qu'affecte le collet de leur sac avec l'artère épigastrique, mais encore par leur mode d'évolution. Elles forment des tumeurs à pédicule court, implantées en champignon sur la paroi ; elles ne paraissent avoir aucune tendance à descendre vers les bourses ; lorsqu'elles progressent, elles forment un gâteau ovoïde, croisant obliquement la racine des bourses et se dirigeant vers la cuisse ; longtemps, elles restent aplaties sous l'aponévrose du grand oblique. — Le petit nombre d'observations recueillies ne permet pas d'édifier leur histoire complète.

2° Elles diffèrent *par leur contenu*. — Le sac des hernies communes, petites, moyennes ou grosses, renferme de l'intestin, de l'épiploon, ou les deux à la fois.

Ce sont, selon les termes du langage classique : des entérocèles, des épiplocèles, ou des entéro-épiplocèles. Dans les variétés rares, on trouve dans le sac :

a). Le *gros intestin*, descendu par *glissement*, pourvu d'une enveloppe séreuse ordinairement incomplète ; occupant les bourses tantôt par son extrémité cœcale seule, tantôt avec une portion du côlon d'une longueur variable, ou enfin avec plusieurs anses de l'intestin grêle situées dans un sac séreux antérieur ; constituant des tumeurs de volume et d'aspects différents, qui correspondent aux trois degrés d'évolution indiqués pour la première fois par Scarpa.

b). La *vessie seule* ou avec l'*intestin* (cystocèle simple et cysto-entérocèle). — Celle-ci, tantôt descend dans le tissu cellulaire et forme une tumeur herniaire sans sac séreux, tantôt elle s'adosse à une hernie inguinale commune dont le sac séreux la recouvre en partie (tumeur herniaire avec cystocèle par adossement) ; tantôt, enfin, par un mouvement de bascule de son sommet, elle pénètre, par sa portion revêtue de la séreuse, dans un sac herniaire (tumeur herniaire par intussusception).

c). L'*ovaire* seul ou avec la trompe, l'utérus, quelquefois avec l'intestin ou l'épiploon. — Tantôt l'ovarioncie est congénitale et s'accompagne ordinairement de vices de conformation des organes génitaux internes ; tantôt elle est accidentelle, et, dans ce cas, la glande sexuelle, à l'occasion d'une grossesse, effectue sa descente dans un sac herniaire commun, déjà pourvu d'une anse intestinale.

3° Enfin *quelques anomalies* du *sac* et de son collet constituent d'autres variétés encore mal connues : sacs doubles, adossés, superposés, à collets multiples, etc...

B. — Dans la *seconde catégorie*, prennent place les variétés de la *hernie congénitale.* — Là, nous rencontrons d'abord deux types classiques : la hernie *vaginale testiculaire;* puis, la hernie *vaginale funiculaire.* Leur caractère fondamental consiste dans la descente de l'intestin dans le canal péritonéo-vaginal complet ou incomplet; leurs aspects cliniques sont, comme nous avons pris soin de le démontrer, sous la *dépendance* de ce fait primordial : (minceur des enveloppes, saillie cylindroïde dans le pli de l'aine ; diaphragmes membraneux; étranglements sur le sac, qui prend les formes dites en bissac... etc; présence du testicule dans le sac, au milieu des anses intestinales ; apparition d'un bloc de la tumeur, etc.)

Leurs *variétés rares* reconnaissent pour causes une perturbation dans la migration du testicule, ou une anomalie de formation de la séreuse péritonéo-vaginale qui l'enveloppe (faits de Follin, Bourdon, Ramonède); les deux cas pathologiques sont fréquemment associés.

a). Dans la hernie *inguino-propéritonéale,* le sac séreux est ordinairement *en bissac* ; une des poches se développe sous le péritoine, l'autre, dans les bourses ; le testicule en ectopie occupe le canal séreux intermédiaire, au niveau du pli de l'aine. Bien que la congénialité de cette hernie soit indéniable, que la *préformation* d'un sac spécial paraisse évidente dans la plupart des cas, le petit nombre de faits bien étudiés ne permet pas de refuser une part d'influence au taxis dans le développement du sac sous-péritonéal. Cette hernie présente trois variétés principales : les variétés iliaque, vésicale et pelvienne.

b). La hernie *inguino-interstitielle* a une pathogénie mieux établie : le testicule est en ectopie inguinale et l'étroitesse congénitale de l'anneau aponévrotique

du grand oblique ne permet pas à cet organe de descendre dans le scrotum ; si des anses intestinales s'engagent dans le canal péritonéo-vaginal, elles ne peuvent se développer qu'en dissociant, en haut, les plans cellulo-musculaires de la paroi abdominale ; elles donnent lieu à une tumeur ovoïde, aplatie, quelquefois lobulée, située au-dessus de l'arcade de Fallope et remontant plus ou moins haut vers l'ombilic.

c). Dans les cas ordinaires, les *ectopies inguinales* du testicule s'accompagnent de tumeurs herniaires de petit volume (celui d'un petit œuf de poule, d'une pomme) ; ce sont les *bubonocèles* congénitales de l'aine. On en reconnaît deux variétés principales ayant des dispositions analogues aux deux variétés types déjà signalées, lorsque le testicule occupe sa situation normale : hernie *vaginale testiculaire* et hernie vaginale funiculaire avec *ectopie testiculaire*. — Lorsque la glande est en ectopie dans l'abdomen, dans le canal crural, ou vers le périnée, on peut observer des variétés herniaires encore peu connues.

d). La hernie *funiculo-testiculaire* est une variété intermédiaire entre la hernie funiculaire et la hernie testiculaire. — Signalée récemment par M. Trélat, elle est surtout remarquable en ce que le lieu de son étranglement est *intra-scrotal*.

e). La *hernie enkystée de la vaginale* est le résultat d'une *hybridité pathologique :* une hernie *inguinale commune* et un hydrocèle d'origine *congénitale* coexistent. La tumeur née de cette combinaison se présente sous trois aspects : tantôt le sac herniaire refoule la vaginale et s'invagine dans l'hydrocèle (sac intra-vaginal de Bourguet);—tantôt elle s'endosse à l'hydrocèle, faits de Dupuytren) ; — enfin, dans un troisième cas, le sac herniaire pénètre par déchirure dans l'hydrocèle ;

quelquefois même, le sac péritonéal de la hernie et la paroi séreuse de l'hydrocèle se déchirent au même point, et on trouve, flottante dans le liquide de l'hydrocèle, une anse intestinale, plus ou moins serrée, au niveau de la rupture.

II. — La *symptomatologie et le diagnostic* de ces différentes variétés herniares ont leurs assises d'une part sur les *signes généraux* des hernies, et, d'autre part, sur la *configuration régionale* des tumeurs, selon leur siège.

a). La sonorité, le gargouillement, la mollesse spéciale des anses intestinales révèlent leur présence ; souvent, la réductibilité avec une sensation particulière, bien connue des cliniciens, l'existence d'un pédicule, qui s'enfonce dans la paroi, vers l'abdomen, s'ajoutent et aident au diagnostic. Mais, l'épaisseur des parois du sac, la présence de l'épiploon, des épanchements liquides dans le sac, en avant ou à côté de lui, viennent parfois constituer des difficultés.—Elles ne sont pas toujours insurmontables. L'*épiplocèle simple* ne s'accompagne pas de sonorité, et sa réduction n'est pas suivie de gargouillement ; on perçoit dans le sac des nodosités, des lobules, des masses d'une *consistance pâteuse* spéciale aux adiposités de l'épiploon.—Dans l'entéro-épiplocèle, la tumeur participe des deux ordres de caractères : malheureusement, l'erreur vient de ce que l'anse intestinale est petite, dissimulée derrière la nappe épiploïque, quelquefois même enveloppée totalement par elle. Si l'étranglement survient, avec attention cependant, au moment de l'opération, on découvre le subterfuge.

Les hydrocèles dans les sacs herniaires se reconnaissent à la matité absolue, surtout aux parties déclives, à

une fluctuation véritable, quelquefois à la transparence, que le liquide puisse être réduit dans l'abdomen ou qu'il soit enkysté. — On est toujours autorisé à pratiquer la ponction capillaire exploratrice, qui, le liquide évacué, permettra une palpation plus précise et plus fructueuse.

Comment diagnostiquer le *gros intestin*, la *vessie*, l'*ovaire* dans un sac herniaire? — Nous avons insisté sur les symptômes propres à ces hernies, sur les *signes révélateurs* de la présence de ces organes dans un sac herniaire.—Ils sont fonctionnels ou physiques.—Le *gros intestin* contient des matières déjà épaissies ou en partie moulées. Il est distendu avant les selles, vide après, un lavement injecté par l'anus dilate sa cavité.—La *vessie* issue dans un sac herniaire occasionne des troubles urinaires; la miction se fait en deux temps, que le malade comprime sa poche inguinale ou que le chirurgien le fasse lui-même.—L'*ovaire* détermine des réflexes spéciaux, a une consistance particulière; sa compression provoque une sensation douloureuse et voluptueuse à la fois; sa forme est le plus souvent caractéristique, car très rarement une entérocèle masque l'ovaire.

Enfin, pour obtenir une satisfaction complète et acquérir des notions très utiles, le chirurgien aurait souvent besoin de connaître la *disposition respective* des organes contenus dans la tumeur ; mais, les études *de la localisation dans les sacs herniaires* sont souvent difficultueuses. Cependant, nous espérons que la connaissance des faits pathologiques, nombreux et intéressants, que nous avons décrits avec soin dans notre travail, avancera dans l'avenir la solution de ce problème pathologique.

b) La *configuration* des tumeurs herniaires, que nous avons étudiées, varie nécessairement selon leur lieu d'évolution. — A cet égard, dans les variétés

rares de la hernie inguinale, il importe de faire les divisions suivantes : tumeurs scrotales ou oschéocèles ; tumeurs inguinales ou bubonocèles ; tumeurs de la paroi abdominale ; tumeurs iliaques et pelviennes.—Des hernies existent dans ces différentes régions ; souvent même elles en occupent deux ou plusieurs à la fois.

1. La hernie *scrotale* prête à confusion avec les différentes hydrocèles, les hématocèles, les sarcocèles, quelle que soit leur nature anatomique. Le diagnostic est établi dans tous nos auteurs ; nous ne saurions y insister. Il importe, cependant, de ne jamais oublier les signes fondamentaux de la hernie : la sonorité, le gargouillement, la réductibilité, et souvent l'existence d'un pédicule se prolongeant dans le canal inguinal et indiquant que la tumeur *est issue* de la cavité abdominale.— Mentionnons particulièrement le diagnostic de la hernie enkystée de Cooper ; nous en avons parlé au chapitre précédent.

2. Les *bubonocèles*, ou tumeurs herniaires de l'aine, offrent des difficultés analogues : car la séreuse vaginale et le testicule en ectopie se prêtent aux mêmes évolutions pathologiques que lorsqu'ils occupent le scrotum. On se trouve ordinairement en présence de tumeurs, du volume d'un œuf de poule, situées dans le canal, au-dessus de l'arcade de Fallope ; elles peuvent contenir des gaz, des liquides et un corps solide, chacune de ces parties se révélant par ses caractères propres ; certaines sont réductibles, ordinairement ou pendant un temps ; on peut croire à une hernie, à une hydrocèle, à un testicule en ectopie ; parfois, les trois états pathologiques sont associés. Nous avons, autant que possible, fait connaître les éléments d'un bon diagnostic.

3. Les hernies dans la paroi abdominale, ou *in-*

guino-interstitielles, sont des tumeurs en gâteau ou en champignon beaucoup plus considérables que les précédentes, remontant vers l'ombilie. On peut les confondre avec des collections liquides, des lipômes, des sarcomes ayant le même siège. Si elles s'étranglent, leurs enveloppes peuvent revêtir des caractères inflammatoires qui simulent un large phlegmon.

4. Les hernies *iliaques* et *pelviennes* font peu de saillie à l'extérieur, derrière la paroi ; elles sont difficilement accessibles, et souvent elles ne se révèlent que par l'éclosion des phénomènes généraux de l'étranglement intestinal. Les abcès, les phlegmons des fosses iliaques pourraient, à la rigueur, donner lieu à quelques symptômes communs ; mais, en réalité, l'erreur n'a pas été commise. On est bien plutôt resté hésitant devant un *étranglement interne* de nature inconnue.

5. Enfin, les hernies qui occupent à la fois plusieurs des régions précédentes doivent être distinguées de certaines tumeurs ayant une disposition analogue, en particulier de certaines tumeurs *dites en bissac*, telles que des hydrocèles, des hématocèles signalées par Dupuytren, décrites par M. Duplay dans sa thèse. Dans ce but, il faudra examiner avec soin la tumeur scrotale et la tumeur inguino-pariétale, rechercher si les deux communiquent ensemble ; les commémoratifs fourniront parfois des documents précieux en apprenant s'il existait dans les bourses une tumeur autrefois réductible, si des efforts de taxis ont été faits récemment, etc. On recherchera, enfin, le siège du testicule, et on explorera le scrotum du côté correspondant.

III. — *Les accidents* observés dans les variétés rares de hernies inguinales sont, comme dans toute tumeur herniaire : l'irréductibilité, l'engouement, l'in-

flammation, l'étranglement. Ce dernier accident seul mérite des considérations particulières ; elles sont relatives au siège et à la nature de l'étranglement, à l'agent qui le produit. Dans les hernies congénitales, souvent l'étranglement a lieu d'emblée. Son siège est très fréquemment *à l'orifice profond*. L'agent est rarement le collet du sac, ou l'anneau fibreux ; mais plutôt une ou plusieurs valvules, des brides ou des diaphragmes annulaires du canal péritonéo-vaginal. — Souvent la marche des phénomènes de l'étranglement est rapide, aiguë ; le pronostic est grave ; car, ainsi que nous l'avons signalé, la proportion des décès est plus considérable que dans les hernies communes. — Certains étranglements ont leur siège dans le scrotum, au niveau d'un diaphragme annulaire, vestige d'un effort d'oblitération du canal péritonéo-vaginal. Cet étranglement intra-scrotal s'observe dans deux variétés herniaires différentes : la hernie funiculo-testiculaire de Trélat, et la hernie enkystée de Cooper ; mais, dans ce dernier cas, l'anse se trouve serrée dans une réelle déchirure de la vaginale.

Dans les hernies *inguino-interstitielles*, il faut aller chercher l'agent de l'étranglement derrière les anses intestinales, au niveau de l'ouverture du fascia transversalis. — Dans les *hernies inguino-propéritonéales*, l'étranglement est en réalité interne, cavitaire, intra-abdominal ; il est produit, selon les anciennes théories, par le collet d'un sac réduit ; selon nous, par ce repli du péritoine qui siège à l'orifice profond du canal péritonéo-vaginal et que Ramonède désigne sous le nom de *pli rétro-inguinal*.

Malgré ces notions préalables, le diagnostic, avant la kélotomie, du siège de l'étranglement, est souvent difficile, impossible même ; il faut explorer les anneaux, le collet du sac, autant qu'ils sont accessibles ; recher-

cher le lieu où la douleur à la pression atteint son maximum ; essayer si la réduction est possible ; il convient de palper le corps du sac dans le but de reconnaître un étranglement intra-scrotal ; enfin, il importe de se rappeler que le testicule, en ectopie, peut devenir lui-même un agent d'étranglement.

IV. — *Le traitement* des variétés herniaires que nous avons étudiées diffère de celui des hernies communes par quelques particularités importantes. — Nous avons signalé les *bandages* qui conviennent le mieux dans chaque cas spécial. — Lorsqu'il y a étranglement, le *taxis* donne des résultats médiocres. — La *kélotomie* présente souvent des difficultés et doit être faite, d'après certains préceptes que nous avons fait connaître à propos de chaque variété herniaire. En effet, selon les cas, on peut avoir à pratiquer : 1° la *kélotomie* selon les règles ordinaires ; 2° la *kélotomie avec incision* de la paroi antérieure du canal inguinal ; 3° la *hernio-laparotomie*, lorsqu'ayant commencé l'incision sur les parois du sac, on est obligé de remonter jusque dans les parois abdominales pour trouver l'étranglement ; 4° les hernies sous-péritonéales, certaines hernies interstitielles, les petites hernies étranglées à l'orifice interne et non apparentes à l'extérieur, les hernies réduites en masse exigent *parfois* soit la *laparotomie latérale*, au-dessus de l'arcade de Fallope, soit la *laparotomie médiane*. Ce sont de graves opérations.

Enfin, dans le cours de notre étude, nous avons exposé la conduite que doit tenir le chirurgien lorsque, pendant la kélotomie, il rencontre le *testicule*. — Nous avons également signalé les indications spéciales aux *hydrocèles* qui compliquent ou accompagnent les différentes variétés herniaires.

EXPLICATION DES PLANCHES

EXPLICATION DE LA PLANCHE I.

(DESSINS SCHÉMATIQUES.)

Fig. I. — Sac d'une hernie inguinale commune. — *f*, *f*, ligne de l'arcade de Fallope. — 1, sac. — 2, vaginale. — *t*, testicule. — 3, anneaux inguinaux rapprochés.

Fig. II. — Sac d'une hernie inguinale congénitale (*vaginale-testiculaire*). — *f*, *f*, arcade de Fallope. — 1, sac scrotal. — *t*, le testicule inclus dans le sac. — 2, dilatation ampullaire du canal péritonéo-vaginal, au niveau du trajet inguinal. — 3, dilatation du testicule. — *a*, anneau inguinal interne. — *b*, anneau inguinal externe.

Fig. III. — Sac d'une autre variété de hernie inguinale congénitale (*vaginale-funiculaire*). — Les lettres et les chiffres ont la même signification que dans la figure précédente ; mais, 4, correspond à la cavité vaginale close contenant le testicule, *t*.

Fig. IV. — Sac d'une troisième variété de hernie inguinale congénitale (*funiculo-testiculaire*). — Même signification des lettres et des chiffres que dans les figures précédentes ; et *c* indique le rétrécissement annulaire qui fait communiquer la cavité vaginale testiculaire, avec la cavité vaginale funiculaire, et où peut se produire l'étranglement intra-scrotal.

Fig. V. — Reproduction (d'après Ramonède), des dilatations et détroits du canal péritonéo-vaginal chez un adulte (moule en cire). — 1, dilatation testiculaire ou vaginale proprement dite. — 2, dilatation funiculaire. — 3, dilatation ampullaire du canal inguinal. — 4, dilatation infundibuliforme du vestibule. — *a*, *b*. *c*, *d*, rétrécissements ou détroits intermédiaires. — *e*, *e*, artère épigastrique.

Fig. VI. — Sacs de hernies inguinales congénitales avec ectopies testiculaires; (à gauche : *variété vaginale testiculaire*.—A droite, *variété vaginale funiculaire*). — 1, sac herniaire et cavité vaginale, avec *t*, testicule inclus; *a*, désigne l'anneau inguinal

interne; 3, le collet du sac. — 1', vaginale *close* avec le testicule *t*. — 2' sac herniaire ne communiquant pas avec la cavité vaginale proprement dite.

Fig. VII. — Sac d'une hernie inguino-interstitielle. — 1, sac. — *t*, testicule en ectopie; *a*, anneau inguinal externe, très étroit.

Fig. VIII, — Hernie inguino-propéritonéale (sac volumineux, s'étendant de la vessie au cœcum, obs. Lehmann, etc.). — *f*, *f*, arcade de Fallope. — 1, sac scrotal. — 2, dilatation ampullaire dans le canal inguinal.—3, sac sous-péritonéal, au niveau d'abouchement de la dilatation ampullaire précédente. — 5, extrémité iliaque du vaste sac sous-péritonéal. -- V. vessie. — *a*, ouverture du sac sous-péritonéal dans la cavité péritonéale. — *b*, anneau inguinal interne. — c, anneau inguinal externe. — *t*, testicule dans le sac scrotal, ou *t'*, testicule en ectopie inguinale, dans la cavité ampullaire.

Fig. IX. — Hernie inguino-propéritonéale (*Variété iliaque* : cas de Parise, Hilton, Cock, Birkett, Floriep, Dittel, Kronlein, etc.). Les lettres et les chiffres ont la même signification que dans la figure précédente. — 3, désigne le sac iliaque.

Fig. X. — Hernie inguino-propéritonéale (variété vésicale : cas de Hernu, Textor, Streubel, Richter, etc.). — Les lettres et les chiffres ont la même signification que dans les figures précédentes; — 3, désigne le sac anté-vésical.

Fig. XI. — Hernie inguino-propéritonéale (à gauche, variété obturatrice : cas de Cooper, Fieber, etc. — A droite : hernie propéritonéale dite en *sablier*.). — Même signification des lettres et des chiffres que dans les figures précédentes.—3, désigne le sac herniaire situé au niveau du trou obturateur.

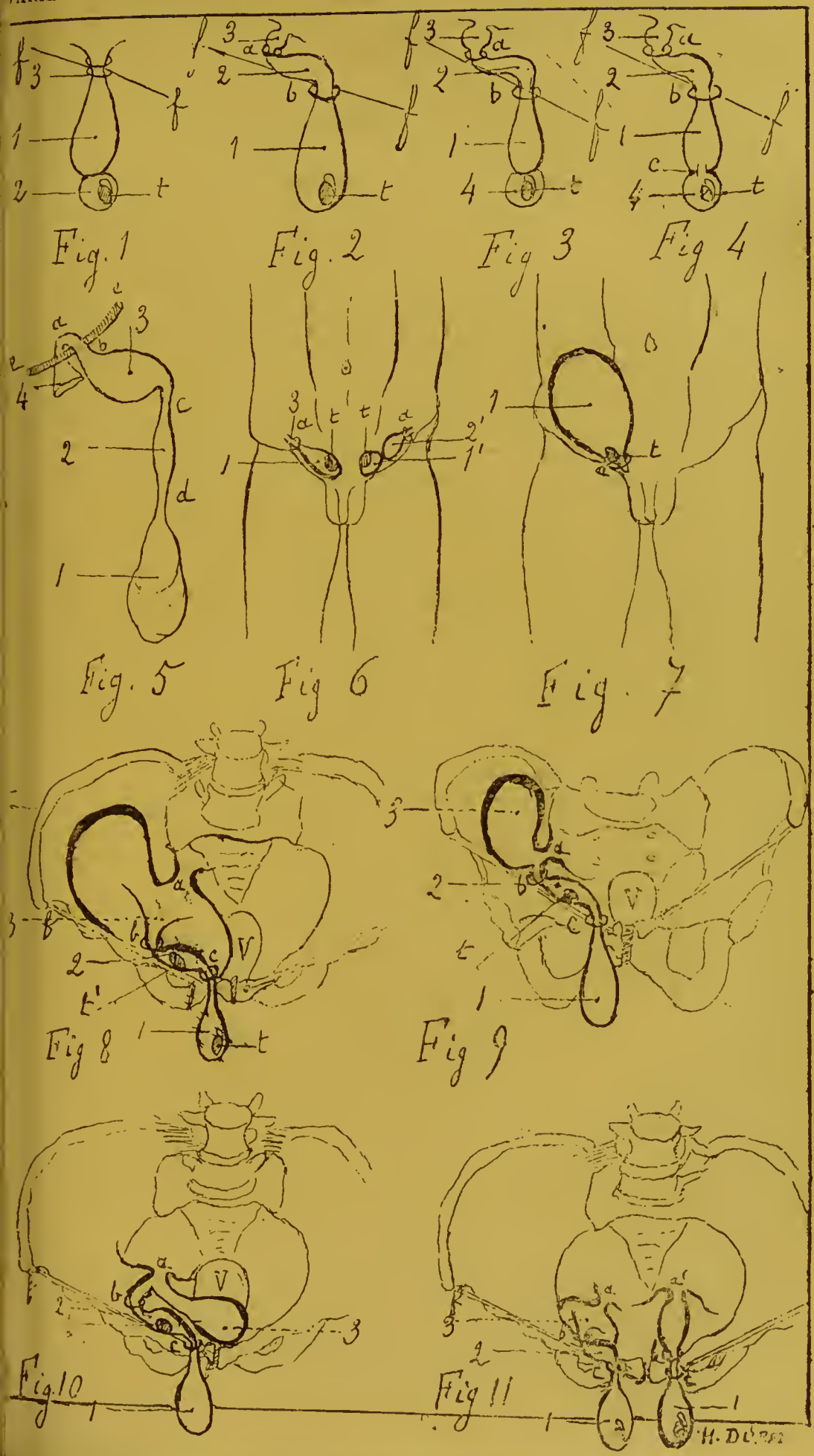
Fig. 1
Fig. 2
Fig 3
Fig 4
Fig. 5
Fig 6
Fig. 7
Fig 8
Fig 9
Fig. 10
Fig 11
H. Dürr

EXPLICATION DE LA PLANCHE II.

(DESSINS SCHÉMATIQUES.)

Fig. XII. — Cystocèle inguinale simple (*sans sac séreux*).— A, A', paroi abdominale. — *o*, *o*, orifices inguinaux. — V. vessie, portion abdominale. — V', vessie, portion herniée.— 1, canal réunissant les deux portions de la vessie. — P. P, P, péritoine.

Fig. XIII. — Entéro-cystocèle inguinale (*sac séreux incomplet, adossement de la vessie*). Les lettres ont la même signification que dans la figure précédente, en I, I', anse intestinale dans l'abdomen. — 1, anse intestinale dans le sac; — 2, sac herniaire contenant l'anse dans sa cavité. — 3, canal réunissant les deux portions de la vessie. — P, P, P, P, P, P, indique le trajet de la séreuse péritonéale.

Fig. XIV. — Entéro-cystocèle inguinale (*sac séreux complet, intassusception de la vessie*). — Les lettres et les chiffres ont la même signification que dans la figure précédente. — On voit que le péritoine, P, P, P, forme le sac, d'une part, et, d'autre part, entoure la portion herniée de la vessie, V', incluse dans le sac.

Fig. XV. — Hernie inguinale en bissac (variété funiculaire.)— 1, sac scrotal. — 2, sac inguinal. — *a*, orifice interne du canal inguinal. — *b*, orifice externe du canal inguinal. — *t*, testicule dans une séreuse close et distincte du sac herniaire.

Fig. XVI. — Hernie enkystée de la vaginale (*Variété à sac intravaginal de Bourguet d'Aix*). — 1, 1, 1, 1, cavité de la vaginale distendue par le liquide d'une hydrocèle. — 2, peau du scrotum. — 3, sac herniaire proéminant dans la séreuse, invaginée à son niveau. — P, P, P, P, P, indique la disposition du péritoine; il repousse la vaginale au niveau du sac herniaire. On a donc un sac de hernie commune et une hydrocèle. — *t*, testicule.

Fig. XVII. — Hernie enkystée de la vaginale. (*Variété de Dupuytren; adossement d'un sac herniaire derrière une hydrocèle enkystée*). 1, 1, 1, cavité vaginale remplie par le liquide de l'hydrocèle. — 2, 2, 2, sac herniaire d'origine péritonéale, indiqué par un pointillé. — *d*, figure une déchirure commune aux deux sacs, par où une anse d'intestin pourrait s'engager. — *t*, testicule. — P, P, péritoine.

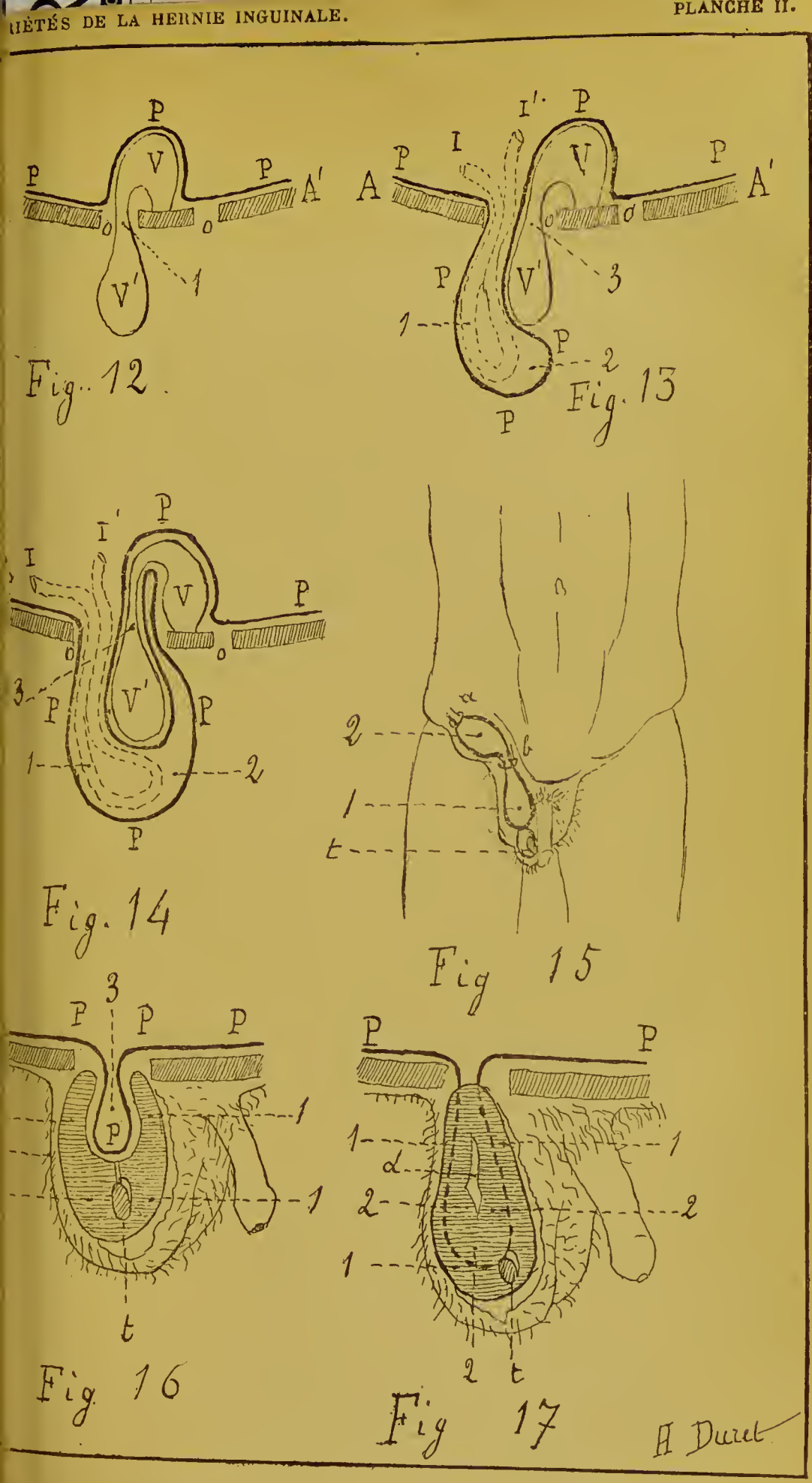
P
V
P
P
A'
o
o
V'
1
Fig. 12.
I'
P
I
V
P
A
P
A'
o
o
P
V'
3
1
P
2
P
Fig. 13
P
I'
I
V
P
o
o
3
P
V'
P
1
2
P
Fig. 14
a
2
b
1
t
Fig 15
3
P
P
P
P
1
1
t
Fig 16
P
P
1
1
a
2
2
1
2
t
Fig 17
H Durut